



HAL
open science

Mohs micrographic surgery for skin cancers: A 10 year - single-center series of 548 patients treated by formalin-fixed tissue Mohs surgery assessing the impact of reduced margins

L. Khaddaj, V. Martinot-Duquennoy, Pierre Guerreschi, L. Mortier, C. Calibre

► To cite this version:

L. Khaddaj, V. Martinot-Duquennoy, Pierre Guerreschi, L. Mortier, C. Calibre. Mohs micrographic surgery for skin cancers: A 10 year - single-center series of 548 patients treated by formalin-fixed tissue Mohs surgery assessing the impact of reduced margins. *Annales de Chirurgie Plastique Esthétique*, 2021, *Annales de Chirurgie Plastique Esthétique*, 66 (6), pp.429-439. 10.1016/j.anplas.2021.06.005 . hal-04000499

HAL Id: hal-04000499

<https://hal.univ-lille.fr/hal-04000499>

Submitted on 5 Jan 2024

HAL is a multi-disciplinary open access archive for the deposit and dissemination of scientific research documents, whether they are published or not. The documents may come from teaching and research institutions in France or abroad, or from public or private research centers.

L'archive ouverte pluridisciplinaire **HAL**, est destinée au dépôt et à la diffusion de documents scientifiques de niveau recherche, publiés ou non, émanant des établissements d'enseignement et de recherche français ou étrangers, des laboratoires publics ou privés.



Distributed under a Creative Commons Attribution - NonCommercial 4.0 International License

Prise en charge des tumeurs cutanées selon la technique Slow Mohs « en gâteau » :
Etude rétrospective monocentrique sur 10 ans de 548 patients évaluant l'impact de la diminution des marges.

Mohs micrographic surgery for skin cancers : A 10 year - single – center series of 548 patients treated by formalin-fixed tissue Mohs surgery assessing the impact of reduced margins.

KHADDAJ L. ^{*1,3}, MARTINOT – DUQUENNOY V. ^{1,3}, GUERRESCHI P. ^{1,3}, MORTIER L. ^{2,3}, CALIBRE C. ¹

¹ Service de Chirurgie Plastique, Esthétique et Reconstructrice, CHRU de LILLE,
Rue Emile laine, 59037 Lille cedex, France

² Service de Dermatologie, CHRU de LILLE, avenue Oscar Lambret, 59037 Lille
cedex, France

³ Université Lille–Nord-de-France, 59000 Lille, France

*Correspondant principal :

E-mail : line.khaddaj.etu@univ-lille.fr

RESUME

Objectif : Peu d'études robustes précisent les indications des techniques de Mohs dans les tumeurs cutanées. L'objectif de ce travail était d'effectuer une revue de presque 10 ans d'expérience, avec une évaluation de l'impact de la diminution des marges sur la reconstruction, permettant de proposer un algorithme de prise en charge à la lumière de la littérature.

Patient et Méthode : Tous les dossiers des patients ayant bénéficié d'une technique de Mohs dans notre institution étaient rétrospectivement colligés depuis janvier 2011 jusque janvier 2020. La variante de chirurgie micrographique utilisée dans notre centre est la technique Slow-Mohs dite « en gâteau ». Une évaluation de l'impact de la réduction des marges était faite à la fois sur la surface d'exérèse mais aussi sur l'amélioration de la reconstruction.

Résultats : 548 cas ont été inclus. Le taux d'exérèse complète en 1 temps était de 71%. La surface d'exérèse d'une tumeur localisée dans les zones péri orbitaires et nasales était significativement plus souvent diminuée comparées aux autres zones ($p=0,020$). L'amélioration de la reconstruction était jugée significative dans les zones péri orbitaires, nasales, et en regard du tronc et des membres notamment dans le cadre de la prise en charge des dermatofibrosarcomes.

Conclusion : Cette évaluation souligne l'intérêt d'évaluer la pertinence clinique d'une réduction des marges en fonction de la localisation tumorale. Notre retour d'expérience monocentrique sur presque 10 ans portant sur un grand effectif a permis de guider les indications de techniques de Mohs en lien avec la littérature.

Mots clés : Tumeurs, cutanées, chirurgie, micrographique, marges.

ABSTRACT

Aim : Only few robust studies specify the indications of Mohs Surgery techniques in skin tumors. The aim of this work was to carry out a review of almost 10 years of experience, assessing the impact of reduced margins on reconstruction, and proposing a management algorithm in the light of the literature.

Patient and Methods : All the records of patients having benefited from a Mohs technique in our center were retrospectively compiled from January 2011 until January 2020. A formalin-fixed tissue Mohs surgery was used. An impact assessment of reduced margins was made both on the excisional surface but also on the improvement of the reconstruction.

Results : 548 patients were included. Complete tumour clearance was achieved with one surgical stage in 71% of cases. The excisional surface of tumours located in the periorbital and nasal areas was significantly more often reduced compared to other areas ($p=0,020$). The improvement of the reconstruction was deemed significant in the periorbital and nasal areas; as well as for tumours located on limbs and trunk linked with Dermatofibrosarcoma management.

Conclusion : This study underlines the interest of assessing the clinical relevance of reducing margins depending on the tumor location. Our single-center experience feedback on a large series allows to clarify Mohs technique indications by means of a literature review.

Keywords : Skin cancers, Slow-Mohs, surgery, margins.

INTRODUCTION

Les tumeurs cutanées sont les cancers les plus fréquents chez l'adulte[1]. Ils sont principalement dominés par les carcinomes cutanés (90 % des cancers cutanés diagnostiqués en France), et dans une moindre mesure par les mélanomes et d'autres tumeurs plus rares [1]. L'exérèse chirurgicale reste le traitement de référence de ces tumeurs [2,3]. La chirurgie micrographique de Mohs (CMM) a vu le jour dans les années trente aux États-Unis. Il s'agit d'une technique novatrice d'excision et d'examen anatomopathologique permettant une analyse exhaustive des berges associée à une réduction du sacrifice des tissus sains [4]. Alors qu'aux États-Unis elle est devenue routinière depuis longtemps, son adaptation au système de soins français a retardé sa mise en place dans nos pratiques.

Il n'existe, à notre connaissance, que peu d'études robustes détaillant, avec précision, ses indications et applications dans les différentes tumeurs malignes cutanées. Si les recommandations françaises précisent les indications de techniques de Mohs pour les carcinomes basocellulaires [2], elles ne sont en revanche que très vagues sur leur utilité pour les autres types tumoraux et sur les marges réduites à adopter [5–7]. Une des variantes de chirurgie micrographique de Mohs est utilisée dans notre centre depuis 2011. L'objectif de ce travail était d'effectuer une revue de ces presque 10 ans d'expérience, avec une évaluation de l'impact de la diminution des marges sur la reconstruction, permettant de proposer un algorithme de prise en charge à la lumière de la littérature.

PATIENTS ET METHODES

Patients

Nous avons colligé rétrospectivement tous les dossiers des patients ayant bénéficié d'une technique de Mohs dans notre institution depuis son introduction en janvier 2011 jusque janvier 2020. Le critère d'exclusion concernait les patients bénéficiant de cette technique en rattrapage après des exérèses premières conventionnelles incomplètes histologiquement.

L'indication de technique de Mohs était posée lors d'une Réunion de Concertation Pluridisciplinaire (RCP) conjointement par les dermatologues,

chirurgiens plasticiens et radiothérapeutes. Elle était discutée dans le but de réduire les marges de sécurité, mais elle l'était parfois aussi dans l'unique but d'effectuer une analyse exhaustive des berges. Elle concernait principalement l'exérèse des carcinomes basocellulaires (CBC) de mauvais pronostic (selon les recommandations de l'ANAES [2]) ; des carcinomes épidermoïdes (CE) de mauvais pronostic [5] et ceux dont la réduction des marges améliorerait le geste de reconstruction ; des mélanomes de Dubreuilh (MD) in situ à priori ; des dermatofibrosarcomes (DFS) ainsi que d'autres tumeurs malignes plus rares tels que les carcinomes annexiels au cas par cas.

Technique

La variante de chirurgie micrographique de Mohs utilisée est la technique Slow-Mohs dite « en gâteau » [8] dont la procédure est standardisée et protocolisée dans notre centre. Après exérèse en monobloc à la fois de la tumeur et des marges de sécurité par le chirurgien, la pièce est repérée, incluse dans du formol et envoyée en anatomopathologie. C'est ensuite le médecin anatomopathologiste qui prépare la pièce en la colorant et en séparant les marges latérales et profondes de la tumeur en vue d'une analyse exhaustive. Afin de limiter la surcharge de travail de nos confrères anatomopathologistes, nous distinguons le protocole nommé « Slow Mohs précoce » pour lequel la reconstruction nécessitait un résultat précoce dans les 24-48h ; du protocole nommé « Slow Mohs différé » pour lequel il n'existait pas d'impératif temporel pour la reconstruction permettant de différer les résultats à 7 jours.

Évaluation de l'impact de la réduction des marges

D'une part, l'évaluation s'intéressait à la diminution effective de la surface d'exérèse grâce à la réduction des marges. Considérant la pièce tumorale subdivisée en 4 quadrants latéraux, on estimait que la diminution de la surface était significative lorsque les marges chirurgicales étaient réduites comparées aux marges recommandées en technique conventionnelle *et* que l'exérèse était histologiquement complète en un seul temps *ou* lorsqu'une seule reprise était nécessaire sur un à deux quadrants contigus uniquement. Nous étudions par ailleurs les écarts entre la marge finalement nécessaire pour que l'exérèse soit complète et la marge initialement prise pour chaque type histologique.

D'autre part, on évaluait le corollaire clinique de cette diminution de surface en évaluant l'impact morphologique sur la reconstruction. Elle était faite par huit chirurgiens plasticiens experts sur photographies. Nous avons sélectionné les patients de l'étude de moins de 60 ans afin de minimiser les biais de laxité cutanée difficilement estimable sur photo. Sur chaque photographie, étaient dessinées à l'aide d'un logiciel de mesure sur photo (PIXIMETRE ®) la marge réduite ainsi que la marge classique (Figure 1). Les chirurgiens y répondaient anonymement à l'aide d'une grille d'évaluation (Tableau 1). L'examineur devait attribuer une appréciation équivalente à une note de 0 à 4 pour chaque cas. Arbitrairement, nous considérons qu'une note supérieure ou égale à 2 équivalait à une amélioration manifeste de la reconstruction grâce à la réduction des marges d'exérèse.

Tests statistiques

Les variables qualitatives ont été décrites en termes d'effectifs et de pourcentages. Les variables quantitatives gaussiennes ont été décrites en termes de moyenne et d'écart-type et les variables quantitatives non gaussiennes en termes de médiane et d'intervalle interquartiles. La normalité des distributions a été vérifiée graphiquement et testée à l'aide du test de Shapiro-Wilk. Les comparaisons de deux groupes de patients ont été étudiées à l'aide d'un test du Chi-deux ou de Fisher exact (lorsque les conditions de validité du test du Chi-deux ne sont pas vérifiées) pour les variables qualitatives, à l'aide d'un test U de Mann-Whitney pour les variables continues non gaussiennes et à l'aide d'un test de Cochran-Armitage pour les variables qualitatives ordinales. Les tests bilatéraux ont été réalisés avec un niveau de significativité de 5%. Les analyses statistiques ont été effectuées à l'aide du logiciel SAS (SAS Institute version 9.4).

Ethique

Tous les patients devaient signer un consentement libre et éclairé lors de la RCP autorisant l'utilisation des données carcinologiques et/ou des photos de tumeurs anonymisées à visée de recherche clinique. Par ailleurs, une demande d'autorisation d'utilisation des données auprès de la CNIL de notre institution a été effectuée, dans le cadre de la méthodologie de référence MR004, référence 578.

RESULTATS

Données descriptives de la série

Après exclusions, 548 cas ont été inclus dans notre étude. On comptait 235 hommes (42.9%) pour 313 femmes (57.1%), soit un sex ratio de 0.75 avec une moyenne d'âge de 63 ans (+/- 16 ans). Un antécédent prédisposant aux tumeurs cutanées était retrouvé dans 25 cas (8 patients atteints d'un syndrome de GORLIN, 2 cas de syndrome de Muir-Torre, 12 présentant une polyépithéliomatose, et 3 cas chez des transplantés rénaux).

Notre série était principalement composée de CBC avec 407 cas tous sous – types histologiques confondus. (Tableau 2, Tableau 3, Figure 2)

Dans 80% des cas (438 cas), l'indication de technique de Mohs était posée non seulement pour analyser de façon exhaustive les marges, mais aussi pour réduire les marges latérales.

Marges et taux de recoupe

(Tableau 4)

L'écart entre la marge finale et la marge initiale est interpellant pour les carcinomes épidermoïdes de mauvais pronostic où la médiane de marge initiale est de 5mm [5 ; 10] et la médiane de marge finalement nécessaire est de 10 mm [5 ; 10], malgré un recouplement des intervalles interquartiles. Il est par ailleurs significatif pour les carcinomes trichoblastiques avec une médiane de marge initiale de 4.5mm [3 ; 5] et une médiane de marge finale de 15 mm [10 ; 15].

Parmi les indications de réduction des marges, le taux d'exérèse complète en 1 temps était de 71%, celui en 2 temps ou moins de 95.6%.

(Tableau 5)

Il n'existait pas de différence statistiquement significative du taux d'exérèse complète dès le premier temps entre les différents types histologiques ($p=0.31$). 38% des tumeurs récidivées nécessitaient au moins une reprise chirurgicale tandis que cela

concernait seulement 27% des tumeurs de novo. Néanmoins cette différence n'était pas statistiquement significative ($p=0.14$).

Il existait une corrélation significative avec la localisation : les exérèses des tumeurs en regard du nez et celles en péri – orbitaires avaient respectivement un risque sur trois (31%) et presque un risque sur 2 (40%) d'être incomplètes après un seul temps d'exérèse ($p= 0,003$) comparativement aux zones péri buccales (10%), aux autres zones de l'extrémité céphalique (17%) et aux tronc et membres (3%). Ceci peut être expliqué en partie par le fait que dans ces zones (péri nasale et péri orbitaire), des marges réduites à 2mm pour les CBC sont plus souvent prises comparées aux autres localisations ($p< 0,0001$). La présence d'un antécédent médical prédisposant aux tumeurs cutanées augmentait significativement le risque d'être incomplet dès le premier temps ($p=0.003$). Plus la surface tumorale initiale était importante, plus le risque d'être incomplet augmentait ($p=0.032$).

Impact de la réduction des marges

Parmi les cas où l'indication d'une technique Mohs avait été posée à la fois pour réduire les marges et pour analyser de façon exhaustive les marges (438 cas), plus de 85% (375 cas) avaient permis une diminution significative de la surface d'exérèse. Il n'existait pas de corrélation significative entre la diminution de surface de résection et le type histologique ($p = 0.20$). La localisation était un facteur significatif. En effet, la surface d'exérèse d'une tumeur localisée dans les zones péri orbitaires et nasales était significativement plus souvent diminuée comparées aux autres zones ($p=0,020$).

L'évaluation de l'impact morphologique a porté sur 144 cas au total (Tableau 6, Figure 3, Figure 4). La note globale médiane de tous les cas était de 2.00 [1.40 ; 2.35] sur 4. 52% des cas avaient une note supérieure ou égale à 2. Seuls 7 cas (5%) étaient considérés comme radicalement améliorés (note supérieure ou égale à 3). La réduction des marges ne changeait rien pour 9 cas (6%), dont 5 cas se trouvaient en regard de la joue. Les zones nasale et péri orbitaire étaient les zones de l'extrémité céphalique où la réduction des marges avait un impact cliniquement significatif. L'impact en regard du tronc et des membres était de même important (note médiane de 2,20), notamment dans le cadre de la prise en charge des dermatofibrosarcomes.

Dans près de $\frac{3}{4}$ des cas où la note était supérieure ou égale à 2, la lésion était localisée en péri orbitaire ou en regard du nez (respectivement 29,3% et 42,7% des cas).

Suivi et taux de récurrence

La durée moyenne de suivi était de 36,3 mois (6 – 106 mois) . 65% des cas de notre série avaient une durée de suivi d'au moins deux ans. En ne considérant que les tumeurs pour lesquelles le suivi a été supérieur ou égal à 2 ans, le taux de récurrence des carcinomes basocellulaires s'élevait à 0,3% (0,97% si on prenait en compte les poursuites évolutives), tandis que celui des carcinomes épidermoïdes s'élevait à 3.5%. On ne déplorait pas de cas de récurrence pour les autres types tumoraux sur la durée de suivi.

DISCUSSION

Notre série était principalement constituée de cas de carcinomes basocellulaires (75%). Ceci est cohérent avec sa large prédominance épidémiologique et sa première place dans les indications de technique de Mohs. Ce taux est légèrement plus bas que ceux que l'on retrouve dans la série de O'Halloran et al. (85.4%) [9], dans celle de Eusebio Murillo et al. (85.6%) [10] et celle du registre sud-africain de Du Plessis et al. [11]. Ceci peut notamment s'expliquer par le fait que notre centre de référence oncodermatologique recrute aussi des tumeurs plus rares (tels que le dermatofibrosarcome et autres tumeurs moins fréquentes) pour lesquelles les indications de technique de Mohs ont été élargies.

La comparaison avec les données de la littérature est rendue difficile par la multitude des techniques de Mohs. Néanmoins, plusieurs études démontrent l'efficacité de ces techniques sur l'épargne tissulaire comparée à la chirurgie conventionnelle. Muller et al.[12], Van Den Eerden et al.[13], ainsi que Lowe et al.[14] retrouvent tous une diminution statistiquement significative du défaut tissulaire en faveur de la technique de Mohs comparée à la chirurgie conventionnelle sur respectivement 30 cas de CBC appariés ($p < 0,001$), 1500 cas de CBC appariés ($p=0.008$), et 158 cas appariés de dermatofibrosarcomes ($p=0.004$). Chaussade et al.

[15], quant à eux, estiment une épargne tissulaire de 67,9% grâce à la technique de Mohs sur une série de 74 dermatofibrosarcomes. Toutefois, on ne retrouve pas de données sur les facteurs favorisant cette épargne tissulaire comme nous l'avons trouvé dans notre étude en faveur des tumeurs de petites tailles dans les localisations nasale et péri orbitaire.

On ne retrouve que peu d'études comparables dans la littérature relatant l'impact morphologique de la réduction des marges permise par une technique de Mohs [9,16]. Néanmoins, il nous paraissait essentiel de faire le lien entre la diminution théorique de la surface d'exérèse par la réduction des marges et son corollaire clinique. Mortier et al.[17] soulignaient la nécessité de prendre en compte le degré de séquelles à la fois fonctionnelles et esthétiques pour pouvoir classer la complexité de la prise en charge chirurgicale et par conséquent son impact morphologique. Il s'agit tout de même d'une évaluation subjective difficilement reproductible que nous avons tenté de fiabiliser par une classification prenant en compte à la fois rançon esthétique et fonctionnelle du site d'exérèse et du site donneur pour la reconstruction. La multiplicité des cas et des experts examinateurs contribuaient à limiter cet éventuel biais de mesure. La notion d'échelle d'amélioration morphologique est retrouvée dans l'étude de Wain et al.[18] avec un taux d'amélioration globale jugée significative comparable au nôtre (56%). Sans grande surprise, le taux d'amélioration radicale (note supérieure à 3) est faible (5%), car il ne faut pas oublier que la réduction de marge ne change pas le contexte d'une exérèse qui reste carcinologique. Ce taux rejoint à nouveau celui retrouvé par Wain et al. (9%) [18].

Les zones nasales et péri orbitaires se distinguent des autres localisations de l'extrémité céphalique, représentant, à elles seules, $\frac{3}{4}$ des cas où la reconstruction était manifestement meilleure après réduction des marges. Ceci est rassurant car l'enjeu de la reconstruction est important dans ces zones péri orificielles. La bonne note de la localisation « tronc et membres » rejoint celle du type histologique « dermatofibrosarcome » et met en exergue l'importance de cette technique permettant une réduction des marges importante et carcinologiquement sécuritaire dans cette pathologie. Cette évaluation souligne l'intérêt d'évaluer la pertinence clinique d'une réduction des marges en fonction de la localisation tumorale.

L'indication de techniques de Mohs est surtout guidée par l'amélioration des taux de récurrences qu'elle permet. Si elle a bien été démontrée par les études robustes de Van Loo et al. et Muller et al. [12,19] pour les CBC de mauvais pronostic, elle semble moins consensuelle pour les autres types de tumeurs cutanées malignes. Les faibles taux de récurrences pour les différents types de tumeurs cutanées malignes de notre étude rejoignent ceux des études comparant les techniques de Mohs à la chirurgie conventionnelle. Leibovitch et al.[20] ainsi que Brantsch et al. [21] retrouvent des taux de récurrences significativement diminués (respectivement de 3,9% à 10 ans sur 1263 cas et de 3% à 10 ans sur 615 cas) pour les carcinomes épidermoïdes classés de mauvais pronostic [5]. Concernant les mélanomes, les techniques d'immunomarquage ont balayé les doutes quant à la fiabilité diagnostique par technique de Mohs [22,23]. Toutefois, les données de la littérature sont en faveur d'une indication exclusive pour les mélanomes à priori in situ [24–29]. Quant aux dermatofibrosarcomes, les données de notre étude rejoignent ceux de la littérature [14,30–32], confirmant la nécessité de cette technique à la fois pour la sécurité carcinologique et pour le bénéfice sur la reconstruction. Concernant les tumeurs plus rares, l'effectif trop faible de notre série et l'absence d'étude robuste dans la littérature ne permettait pas de tirer des conclusions sur l'indication de technique de Mohs.

L'étude de l'impact de la diminution des marges et de son corollaire clinique confrontée au risque de reprise chirurgicale permet de définir les marges en faveur d'une balance acceptable, à notre sens, entre bénéfique sur la reconstruction et inconfort pour le patient. Ceci a permis d'élaborer un algorithme de prise en charge par technique de Mohs dans notre centre afin de guider les jeunes praticiens et homogénéiser les prises en charge (Figure 5).

CONCLUSION

Les techniques de Mohs demeurent une technique innovante dont l'application en France n'est pas consensuelle pour les différents types de tumeurs cutanées. Notre retour d'expérience monocentrique sur presque 10 ans portant sur un grand effectif a permis de guider les indications de techniques de Mohs en lien avec l'impact clinique de la réduction des marges.

Les auteurs déclarent ne pas avoir de liens d'intérêts.

REFERENCES BIBLIOGRAPHIQUES

1. Item 149 – Tumeurs cutanées épithéliales et mélaniques : carcinomes cutanés. *Ann Dermatol Vénéréologie*. 2008 Nov;135(11):F134–40.
2. Petit T, Wechsler J, Dandurand M, Guillot B, Martel P. Recommandations de l'ANAES pour la prise en charge diagnostique et thérapeutique du carcinome basocellulaire. *Ann Pathol*. 2004 Nov;24:33–4.
3. Fukumoto T, Fukumoto R, Oka M, Horita N. Comparing treatments for basal cell carcinoma in terms of long-term treatment-failure: a network meta-analysis. *J Eur Acad Dermatol Venereol JEADV*. 2019 Nov;33(11):2050–7.
4. Petit F, Betcher KE, Petit T. La chirurgie micrographique de Mohs : pourquoi ? Pourquoi pas ? *Ann Chir Plast Esthét*. 2012 Apr;57(2):164–8.
5. Carcinome épidermoïde (spinocellulaire) cutané. Recommandations de pratique clinique pour la prise en charge diagnostique et thérapeutique. *Annales de Dermatologie et de Vénéréologie*. 161st–242nd ed. 2009;
6. Guillot B, Dalac S, Denis MG, Dupuy A, Emile J-F, De La Fouchardière A, et al. Actualisation des recommandations de prise en charge du mélanome stades I à III. *Ann Dermatol Vénéréologie*. 2016 Oct;143(10):629–52.
7. Penel N, El Bedoui S, Robin Y-M, Decanter G. Dermatofibrosarcome : prise en charge. *Bull Cancer (Paris)*. 2018 Nov;105(11):1094–101.
8. F. Habib, A. Ly, P.-E. Stoebner. Chirurgies micrographiques. 101016/S0246-0319(19)61426-3. *Dermatologie* [61426].
9. O'Halloran L, Smith H, Vinciullo C. Periocular Mohs micrographic surgery in Western Australia 2009-2012: A single centre retrospective review and proposal for practice benchmarks. *Australas J Dermatol*. 2017 May;58(2):106–10.
10. de Eusebio Murillo E, Martín Fuentes A, Ruiz-Salas V, Garcés JR, Miñano Medrano R, López-Estebanz JL, et al. Characterization of Surgical Procedures in the Spanish Mohs Surgery Registry (REGESMOHS) for 2013-2015. *Actas Dermosifiliogr*. 2017 Nov;108(9):836–43.
11. du Plessis PJ, Leventer M, Krekels G, de Wet JD, Laeuchli S. Outcomes of Mohs Micrographic Surgery at the American Society for Dermatologic Surgery International Traveling Mentorship Program International Mohs Fellowship Recognition Units: A Retrospective Survey of 5889 Cases From South Africa, Romania, and the Netherlands. *Dermatol Surg Off Publ Am Soc Dermatol Surg Al*. 2019;45 Suppl 2:S155–62.

12. Muller FM, Dawe RS, Moseley H, Fleming CJ. Randomized comparison of Mohs micrographic surgery and surgical excision for small nodular basal cell carcinoma: tissue-sparing outcome. *Dermatol Surg Off Publ Am Soc Dermatol Surg Al*. 2009 Sep;35(9):1349–54.
13. van der Eerden PA, Prins MEF, Lohuis PJFM, Balm FAJM, Vuyk HD. Eighteen years of experience in Mohs micrographic surgery and conventional excision for nonmelanoma skin cancer treated by a single facial plastic surgeon and pathologist. *The Laryngoscope*. 2010 Dec;120(12):2378–84.
14. Lowe GC, Onajin O, Baum CL, Otley CC, Arpey CJ, Roenigk RK, et al. A Comparison of Mohs Micrographic Surgery and Wide Local Excision for Treatment of Dermatofibrosarcoma Protuberans With Long-Term Follow-up: The Mayo Clinic Experience. *Dermatol Surg Off Publ Am Soc Dermatol Surg Al*. 2017 Jan;43(1):98–106.
15. Chaussade V. Quoi de neuf en dermatologie instrumentale ? *Ann Dermatol Vénéréologie*. 2017 Dec;144:IVS10–5.
16. Lee CT, Lehrer EJ, Aphale A, Lango M, Galloway TJ, Zaorsky NG. Surgical excision, Mohs micrographic surgery, external-beam radiotherapy, or brachytherapy for indolent skin cancer: An international meta-analysis of 58 studies with 21,000 patients. *Cancer*. 2019 15;125(20):3582–94.
17. Mortier L, Bertrand N, Basset-Seguin N, Saiag P, Dupuy A, Dalac-Rat S, et al. Vismodégib en traitement néoadjuvant du carcinome basocellulaire localement avancé : premiers résultats de l'essai de phase 2 multicentrique VISMONEO. *Ann Dermatol Vénéréologie*. 2018 Dec;145(12):S96.
18. Wain R a. J, Tehrani H. Reconstructive outcomes of Mohs surgery compared with conventional excision: A 13-month prospective study. *J Plast Reconstr Aesthetic Surg JPRAS*. 2015 Jul;68(7):946–52.
19. van Loo E, Mosterd K, Krekels GAM, Roozeboom MH, Ostertag JU, Dirksen CD, et al. Surgical excision versus Mohs' micrographic surgery for basal cell carcinoma of the face: A randomised clinical trial with 10year follow-up. *Eur J Cancer*. 2014 Nov;50(17):3011–20.
20. Leibovitch I, Huilgol SC, Selva D, Hill D, Richards S, Paver R. Cutaneous squamous cell carcinoma treated with Mohs micrographic surgery in Australia I. Experience over 10 years. *J Am Acad Dermatol*. 2005 Aug;53(2):253–60.
21. Brantsch KD, Meisner C, Schönfisch B, Trilling B, Wehner-Caroli J, Röcken M,

et al. Analysis of risk factors determining prognosis of cutaneous squamous-cell carcinoma: a prospective study. *Lancet Oncol*. 2008 Aug;9(8):713–20.

22. Whalen J, Leone D. Mohs micrographic surgery for the treatment of malignant melanoma. *Clin Dermatol*. 2009 Dec;27(6):597–602.

23. Zitelli JA, Brown C, Hanusa BH. Mohs micrographic surgery for the treatment of primary cutaneous melanoma. *J Am Acad Dermatol*. 1997 Aug;37(2):236–45.

24. Nosrati A, Berliner JG, Goel S, McGuire J, Morhenn V, de Souza JR, et al. Outcomes of Melanoma In Situ Treated With Mohs Micrographic Surgery Compared With Wide Local Excision. *JAMA Dermatol*. 2017 01;153(5):436–41.

25. Murray C, Sivajohanathan D, Hanna TP, Bradshaw S, Solish N, Moran B, et al. Patient indications for Mohs micrographic surgery: a clinical practice guideline. *Curr Oncol Tor Ont*. 2019;26(1):e94–9.

26. Phan K, Loya A. Mohs micrographic surgery versus wide local excision for melanoma in situ: analysis of a nationwide database. *Int J Dermatol*. 2019 Jun;58(6):697–702.

27. Chin-Lenn L, Muryinka T, McKinnon JG, Arlette JP. Comparison of outcomes for malignant melanoma of the face treated using Mohs micrographic surgery and wide local excision. *Dermatol Surg Off Publ Am Soc Dermatol Surg Al*. 2013 Nov;39(11):1637–45.

28. Hou JL, Reed KB, Knudson RM, Mirzoyev SA, Lohse CM, Frohm ML, et al. Five-Year Outcomes of Wide Excision and Mohs Micrographic Surgery for Primary Lentigo Maligna in an Academic Practice Cohort: *Dermatol Surg*. 2015 Feb;41(2):211–8.

29. Hanson J, Demer A, Liszewski W, Foman N, Maher I. Improved overall survival of melanoma of the head and neck treated with Mohs micrographic surgery versus wide local excision. *J Am Acad Dermatol*. 2020 Jan;82(1):149–55.

30. Malan M, Xuejingzi W, Quan SJ. The efficacy of Mohs micrographic surgery over the traditional wide local excision surgery in the cure of dermatofibrosarcoma protuberans. *Pan Afr Med J [Internet]*. 2019 [cited 2020 Jul 2];33.

31. Durack A, Gran S, Gardiner Md, Jain A, Craythorne E, Proby C, et al. A 10-year Review of Surgical Management of Dermatofibrosarcoma Protuberans. *Br J Dermatol*. 2020 Jun 29;bjd.19346.

32. Paradisi A, Abeni D, Ruscioni A, Cigna E, Wolter M, Scuderi N, et al. Dermatofibrosarcoma protuberans: wide local excision vs. Mohs micrographic surgery. *Cancer Treat Rev*. 2008 Dec;34(8):728–36.

TABLEAUX

Tableau 1 : Grille d'évaluation de l'impact morphologique

Note	Appréciation	Exemple
0	« ne change rien »	une greffe de peau totale ou cicatrice un peu plus petite sans réel impact fonctionnel
1	« diminue légèrement les séquelles fonctionnelles/esthétiques du site donneur de la reconstruction OU diminue légèrement celle du site d'exérèse »	permet un plus petit décollement pour un lambeau, n'empiète plus sur une autre sous unité esthétique
2	« diminue légèrement les séquelles fonctionnelles/esthétiques du site donneur de la reconstruction ET légèrement celles du site d'exérèse »	permet un plus petit décollement pour un lambeau, n'empiète plus sur une autre sous unité esthétique
3	« diminue de façon très significative les séquelles fonctionnelles/esthétiques du site donneur de la reconstruction ET/OU celles du site d'exérèse »	permet de conserver un élément important tels que la caroncule, le canal lacrymal; un bord libre narinaire ou palpébral, permet une translation auto-fermante d'un lambeau, diminue les risques de rétractions ou d'ectropion à distance...
4	modifie le type de reconstruction en la facilitant	

Tableau 2 : Répartition des types et sous types histologiques

Type histologique (nombre, %)	Sous – type histologique	Nombre	
Carcinomes Basocellulaires (407, 75%)	Non typable	3	
	superficiel	11	
	nodulaire	117	
	infiltrant	Micronodulaire	66
		Trabéculaire	105
		sclérodermique	42
Carcinomes épidermoïdes (42, 8%)	Carcinome épidermoïde invasif	29	
	Kérato-acanthome	13	
Mélanomes présumés in situ (45, 8%)	Mélanome de Dubreuilh in situ sur biopsie	In situ sur pièce définitive Invasif sur pièce définitive	36 9
	Mélanome acro-lentigineux in situ		1
	Dermatofibrosarcomes (25, 5%)		25
Tumeurs malignes rares (23, 4%)	Carcinome trichoblastique		6
	Carcinome annexiel		6
	Carcinome apocrine		2
	Carcinome sébacé		1
	Hidradénocarcinome		1
	Adénocarcinome mucineux		1
	Carcinome à cellules de Merkel		1
	Léiomyosarcome		4
	Fibroxanthome atypique		1
Tumeurs bénignes (5, 1%)	Naevus bleu		2
	Histiocytofibrome		1
	Syringome chondroïde		1
	Naevus de Spitz		1

Tableau 3 : Répartition des différentes localisations en fonction des types histologiques

Région (nombre, %)	Localisation (nombre)	CBC	CE	Mélanomes	DFS	Autres Tumeurs rares	Tumeurs bénignes
Nasale (232, 42.3%)	Dorsum nasal (33)	30	3	0	0	0	0
	Apex nasal (50)	43	4	3	0	0	0
	Aile narinaire (119)	108	4	4	0	3	0
	Sillon naso-génien (30)	29	1	0	0	0	0
Péri – orbitaire (159, 29%)	Paupière supérieure (12)	7	4	0	0	1	0
	Paupière inférieure(80)	68	7	5	0	0	0
	Canthus interne(55)	49	2	1	0	3	0
	Canthus externe(12)	8	4	0	0	0	0
Péri - buccale (28, 5.1%)	Lèvre supérieure(26)	21	4	1	0	0	0
	Lèvre inférieure(2)	1	0	0	0	1	0
Extrémité Céphalique, autres (95, 17.3%)	Front, scalp(17)	8	1	2	2	4	0
	Joue (58)	24	3	27	1	3	0
	Tempe, menton (9)	5	2	0	1	0	1
	Oreille (9)	4	2	2	0	0	1
	Cou (2)	2	0	0	0	0	0
Membres , Tronc (34, 6.2%)	Membre supérieur(11)	0	1	1	4	3	2
	Membre inférieur (8)	0	0	0	4	3	1
	Tronc (15)	0	0	0	13	2	0

Tableau 4 : Médiane de marge initiale et de marge finale en fonction des types histologiques

Sous type histologique	Marge initiale en mm <i>Médiane [Q1 ; Q3]*</i>	Marge finale en mm <i>Médiane [Q1 ; Q3]*</i>
CBC superficiel	3 [3 ; 5]	3 [3 ; 6]
CBC nodulaire	3 [2 ; 3]	3 [2 ; 5]
CBC infiltrant	3 [3 ; 3]	3 [3 ; 6]
CBC sclérodermique	5 [3 ; 5]	5 [5 ; 9]
Kérato-acanthome	4 [3 ; 5]	5 [3 ; 5]
Carcinome épidermoïde	5 [5 ; 10]	10 [5 ; 10]
Mélanomes de Dubreuilh	5 [5 ; 5]	5 [5 ; 10]
Dermatofibrosarcome	20 [15 ; 20]	20 [15 ; 30]
Carcinome trichoblastique	4.5 [3 ; 5]	15 [10 ; 15]
Carcinome annexiel	10 [10 ; 20]	10 [10 ; 20]

*Ce tableau illustre les écarts entre la marge finalement nécessaire pour que l'exérèse soit complète et la marge initialement prise pour chaque type histologique.
[Q1 ; Q3]* : intervalle interquartile*

Tableau 5 : Nombre de reprises chirurgicales pour avoir une exérèse complète par sous type histologique

Nombre de reprise (%)*	0	1	2	3	4
Sous type histologique					
CBC superficiel	7 (64%)	4 (36%)	0 (0%)	0 (0%)	0 (0%)
CBC nodulaire	91 (78%)	24 (20%)	2 (1.7%)	0 (0%)	0 (0%)
CBC infiltrant	146 (63%)	70 (30%)	8 (3.5%)	5 (2%)	1 (0.4%)
CBC sclérodermique	30 (71%)	11 (26%)	1 (2.4%)	0 (0%)	0 (0%)
Kérato-acanthome	10 (77%)	3 (23%)	0 (0%)	0 (0%)	0 (0%)
Carcinome épidermoïde	21 (72%)	8 (28%)	0 (0%)	0 (0%)	0 (0%)
Mélanomes de Dubreuilh	36 (82%)	5 (11%)	3 (7%)	0 (0%)	0 (0%)
Dermatofibrosarcome	19 (76%)	4 (16%)	1 (4%)	0 (0%)	1 (4%)
Carcinome trichoblastique	1 (17%)	2 (33%)	2 (33%)	0 (0%)	1 (17%)
Carcinome annexiel	5 (83%)	1 (17%)	0 (0%)	0 (0%)	0 (0%)

(%)* : proportion par rapport aux cas du sous - type donné

Tableau 6 : Descriptif des questionnaires

Questionnaire	Nombre de cas	Type histologique (nombre)
Paupière	22	CBC infiltrant (10) CBC nodulaire (11) Mélanome de Dubreuilh (1)
Canthus	20	CBC infiltrant (12) CBC nodulaire (8)
Dorsum et apex nasal	20	CBC infiltrant (7) CBC sclérodermiforme (5) CBC nodulaire (4) CBC superficiel (1) Carcinome épidermoïde (3)
Aile nasale	31	CBC infiltrant (22) CBC nodulaire (5) CBC sclérodermiforme (1) CBC non typable (1) Mélanome de Dubreuilh (1) Carcinome épidermoïde (1)
Joue et sillon naso-génien	18	CBC infiltrant (10) CBC nodulaire (2) CBC sclérodermiforme (1) Carcinome trichoblastique (2) Mélanome de Dubreuilh (1)
Lèvre	11	CBC infiltrants (7) CBC sclérodermiforme (2) Carcinome trichoblastique (1) Carcinome épidermoïde (1)
Dermatofibrosarcomes	13	8 DFS du tronc, 2 DFS du membre supérieur, 2 DFS du scalp, 1 DFS du membre inférieur
Autres localisations	9	Mélanome de Dubreuilh (1) Léiomyosarcome (1) Carcinome annexiel (1) CBC nodulaire (3) CBC infiltrant (2) Carcinome apocrine (1)

LEGENDE DES TABLEAUX

Tableau 1 : Grille d'évaluation de l'impact morphologique

Tableau 2 : Répartition des types et sous types histologiques

Tableau 3 : Répartition des différentes localisations en fonction des types histologiques

Tableau 4 : Médiane de marge initiale et de marge finale en fonction des types histologiques

Tableau 5 : Nombre de reprises chirurgicales pour avoir une exérèse complète par sous type histologique

Tableau 6 : Descriptif des questionnaires

LEGENDE DES FIGURES

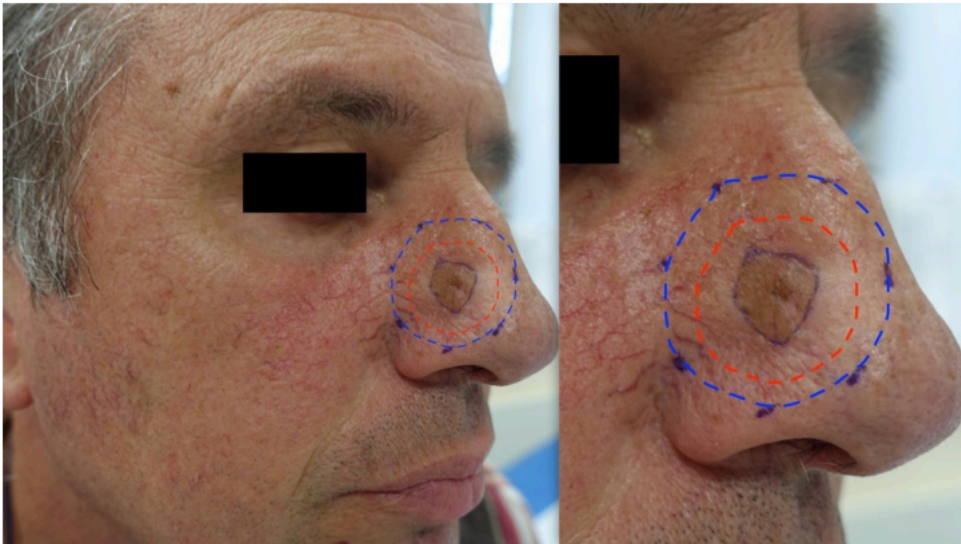Figure 1 : Exemple de photographie type évaluée

Figure 2 : Schéma de la densité de répartition corporelle des différents types histologiques

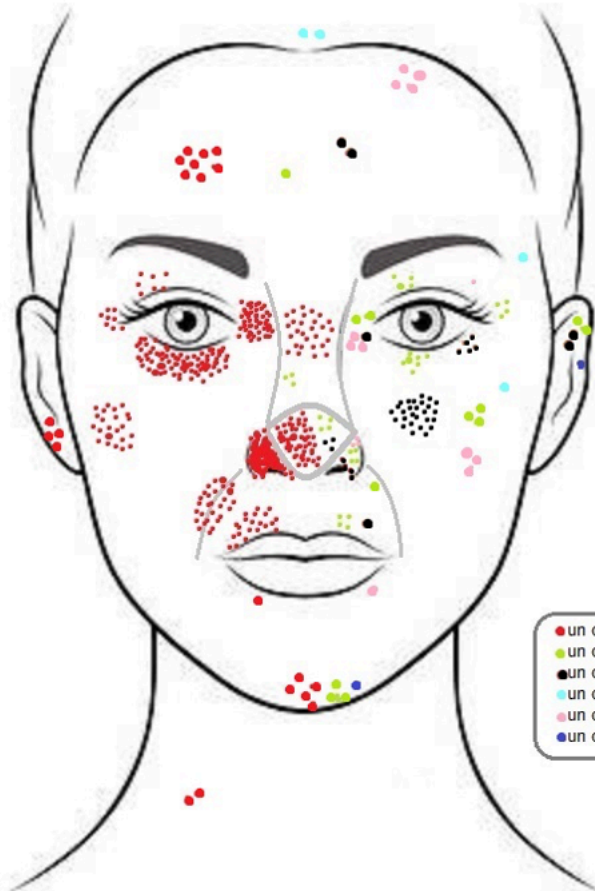
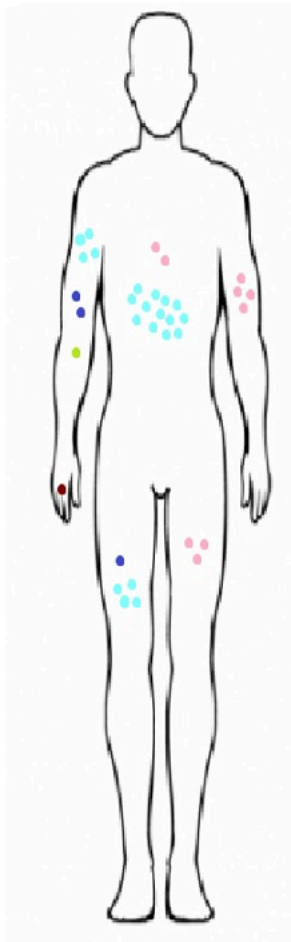
Figure 3 : Evaluation de l'impact morphologique en fonction des localisations

Figure 4 : Évaluation de l'impact morphologique en fonction des types histologiques

Figure 5 : Algorithme de prise en charge des tumeurs cutanées par technique de Mohs



La marge rouge est la marge réduite. La marge bleue est la marge conventionnelle recommandée.



- un cas de carcinome basocellulaire
- un cas de carcinome épidermoïde/kérato-acanthome
- un cas de mélanome de Dubreuilh
- un cas de dermatofibrosarcome de Darier et Ferrand
- un cas d'autre tumeur maligne rare
- un cas de tumeur bénigne

