



HAL
open science

Qtc prolongation after consumption of nps: about a case

Yse Jagailleux, Xavier Duval, Fabienne Le Saos, Amelie Rouille, Vincent Constantin, Jean-Michel Gaulier, Jean Luc Carre

► **To cite this version:**

Yse Jagailleux, Xavier Duval, Fabienne Le Saos, Amelie Rouille, Vincent Constantin, et al.. Qtc prolongation after consumption of nps: about a case. *Toxicologie Analytique et Clinique*, 2021, *Toxicologie Analytique et Clinique*, 33 (2), pp.153-159. 10.1016/j.toxac.2021.03.002 . hal-04458907

HAL Id: hal-04458907

<https://hal.univ-lille.fr/hal-04458907>

Submitted on 23 Feb 2024

HAL is a multi-disciplinary open access archive for the deposit and dissemination of scientific research documents, whether they are published or not. The documents may come from teaching and research institutions in France or abroad, or from public or private research centers.

L'archive ouverte pluridisciplinaire **HAL**, est destinée au dépôt et à la diffusion de documents scientifiques de niveau recherche, publiés ou non, émanant des établissements d'enseignement et de recherche français ou étrangers, des laboratoires publics ou privés.

Allongement du QTc après consommation de NPS : à propos d'un cas.

Ysé Jagailleux^{1*}, Xavier Duval¹, Fabienne Le Saos¹, Amélie Rouille¹, Vincent Constantin²,
Jean-Michel Gaulier³, Jean Luc Carre¹

¹ CHU Brest, Service de Biochimie Pharmacologie et Toxicologie, 29200 Brest, France

² CHU Brest, Service de Soins Intensifs de Cardiologie, 29200 Brest, France

³ CHU Lille, Unité Fonctionnelle de Toxicologie, F-59000 Lille, France

*Auteur correspondant :

Ysé Jagailleux Service de Biochimie Pharmacologie et Toxicologie, Centre Hospitalier
Universitaire, 29200 Brest, France

Courriel : yse.jagailleux@chu-brest.fr

Résumé

Nous rapportons le cas d'un allongement du QTc à la suite de la consommation concomitante de 3 FPM et de 4-MeO-PCP. Un homme de 60 ans, polytoxicomane s'est présenté aux urgences en avouant une prise de « wonka ». Agité, il présentait un myosis bilatéral. La fréquence cardiaque était à 54 bpm, et la tension artérielle à 101/54 mmHg bien tolérée. Les anomalies du bilan biologique consistaient en des CPK augmentées à 1900 U/L associées à une troponine à 287 ng/L. L'électrocardiogramme (ECG) réalisé dans le service des urgences révélait un intervalle QTc allongé à 543 ms. Des analyses toxicologiques qualitatives et quantitatives ont été réalisées (sang total, urine et 2 pailles retrouvées au domicile du patient) par LC-MS/MS (Xevo TQ-S, Waters) après extraction liquide-liquide. Les analyses sanguines ont révélé la présence de 3-FPM à 1990 µg/L, de 4-MeO-PCP à 36,3 µg/L, de diazépam et ses métabolites et de la buprénorphine à concentrations non toxiques. Dans l'urine, le 3-FPM et la 4-MeO-PCP ont été quantifiés à 65900 µg/L et 1080 µg/L. L'épisode d'allongement du QTc s'est résolu en 3 jours, sans complication. Le patient ne présentait pas d'antécédents cardio-vasculaires particuliers, et un ECG réalisé en 2008 était normal. Le diagnostic retenu est celui d'allongement du QTc à la suite d'une prise de psychostimulants.

Mots-clefs: NPS, QTc, 3-FPM, 4-MeO-PCP.

Summary

We report the case of an increase in QTc following 3-FPM and 4-MeO-PCP consumption. A 60-year-old man, poly drug addict, goes to the emergency admitting just have using a powder called “wonka”. He is restless and presents bilateral miosis. Heart rate is 54 bpm and blood pressure 101/54 mmHg well tolerated. Abnormal biology findings consisted in an increased troponin to 287 ng/L, CPKs to 1896 U/L. The electrocardiogram (ECG) performed in the emergency revealed a QTc interval extended to 543 ms. Qualitative and quantitative analyzes were carried out in whole blood and urine sample, together in 2 straws of powder, using LC-MS/MS method (Xevo TQ-S, Waters) after liquid-liquid extraction. Blood positive results consisted in 3-FPM at 1990 µg/L, 4-MeO-PCP at 36.3 µg/L, diazepam and its metabolites and buprenorphine at non-toxic concentrations. In urine sample, 3-FPM and 4-MeO-PCP were quantified at 65900 µg/L and 1080 µg/L. The QTc prolongation episode was resolved within 4 days without any complications. The patient had no particular cardiovascular history: in particular an ECG performed in 2008 was normal. The final reached diagnosis was a QTc prolongation following taking psychostimulants.

Key words: NPS, QTc, 3-FPM, 4-MeO-PCP.

Introduction

La problématique des nouveaux produits de synthèse (NPS) est en perpétuelle extension ces dernières années. En effet, bien qu'imitant les effets de drogues illicites connues (amphétamines, cocaïne...), un certain nombre de drogues de synthèse ne sont pas classées comme stupéfiants et échappent donc à la législation française. Nombre de ces substances sont vendues sur des sites internet sous des conditionnements aux noms attractifs mais peu explicites. De fait, l'absence d'information et la méconnaissance des produits consommés font que ces NPS peuvent constituer de véritables problèmes de santé publique.

Nous rapportons un cas d'allongement du QTc inaugural et consécutif à la prise d'un mélange de deux NPS : la 3-fluoro-phenmetrazine (3-FPM) et la 4-méthoxy-phencyclidine-hydrochloride (4-MeO-PCP).

Cas clinique

Un homme de 60 ans se présente spontanément aux urgences. Il est agité et avoue une prise récente de toxique : il explique avoir consommé une poudre blanche dénommée « Wonka » achetée sur l'Internet pour « essayer autre chose ».

Ses antécédents principaux sont une polytoxicomanie ancienne (héroïne, amphétamines), des troubles de l'humeur compliqués de nombreuses tentatives de suicide médicamenteux dont la dernière a eu lieu en 2013, une hépatite C chronique diagnostiquée en 1980, une artériopathie oblitérante bilatérale des membres inférieurs avec pose de stent au niveau de l'artère fémorale gauche en 2011. Son

traitement quotidien comporte : Plavix (75 mg), Prazépam (10 mg), Gabapentine (300 mg), Duloxétine (60 mg) et Buprenorphine (10 mg).

A son arrivée aux urgences, le patient présentait une agitation avec désinhibition ainsi qu'un myosis bilatéral. Un épisode hypotensif bien toléré à 101/ 54 mm Hg, sans signe d'hypo-perfusion périphérique s'ajoutait au tableau clinique initial. La fréquence cardiaque était à 54 battements/minute (bpm), la température cutanée à 37,3°C. L'IMC du patient était à 24 kg/m².

Le bilan biologique réalisé à l'arrivée du patient dans le service des urgences retrouvait une glycémie à 0,90 g/L, un ionogramme sanguin normal, une absence de troubles hydro électriques, des CPK augmentés à 1896 U/L. Le bilan hépatique était normal. La fonction rénale était conservée avec une créatininémie à 67 µmol/L associée à un débit de filtration glomérulaire à 99 mL/min selon CKD-EPI. La troponine réalisée était augmentée à 287 ng/L, puis à 343 ng/L 4 heures plus tard. L'éthanolémie était nulle et la recherche de paracétamol était négative.

L'électrocardiogramme (ECG) réalisé dans le service des urgences retrouvait des intervalles QTc allongés à 543 ms, des QRS fins normo axés, et un PR à 143 ms (Figure 1).

Le patient est orienté vers le service de cardiologie pour exploration de cet allongement du QTc non connu antérieurement.

Lors de l'hospitalisation en cardiologie, la pression artérielle était à 137/75 mm/Hg, la fréquence cardiaque à 78 bpm, la saturation en oxygène à 100% en air ambiant. Sur le plan cardiaque, le patient était asymptotique malgré un QTc allongé à 529 ms à J1. A l'auscultation, les bruits du cœur étaient réguliers sans souffle perçu. Le patient ne présentait pas de signe d'insuffisance cardiaque. Le dosage de la troponine va

diminuer dès J1. Sur le plan psychiatrique, il est noté une amélioration de l'agitation à J2. Le patient sort d'hospitalisation à J3. Le QTc est à 462 ms sur l'ECG réalisé à la sortie. La figure 2 présente l'évolution du QTc et de la troponine lors de l'hospitalisation. Le patient sera revu en consultation pour réalisation d'un bilan psychiatrique et cardiologique avec la réalisation d'une scintigraphie myocardique de stress afin de ne pas méconnaître une cardiopathie ischémique sous jacente. L'ECG et la scintigraphie de stress réalisés un mois après l'hospitalisation seront normaux.

Matériel et méthodes

Prélèvements

Les analyses ont été réalisées dans 3 types d'échantillons : sang, urine et 2 pailles supposées utilisées pour la consommation de « Wonka » récupérées au domicile du patient (1 couleur corail, 1 couleur jaune : figure 3). Le sang et les urines ont été prélevés environ 10 heures après l'arrivée du patient aux urgences. L'ensemble des échantillons a été conservé à 4°C dès réception au laboratoire.

Analyses toxicologiques

Les analyses qualitatives des pailles, du sang et des urines ainsi que les analyses quantitatives du sang et des urines ont été réalisées par chromatographie liquide couplée à la spectrométrie de masse en tandem (LC-MS/MS) sur un Xevo TQ-S (Waters®, France) après extraction liquide-liquide.

La séparation chromatographique a été effectuée sur une colonne analytique Acquity UPLC HSS C18 1,8 µm 2,1 x 150 mm (Waters®, France). Le gradient d'élution était composé d'une phase mobile aqueuse composée de 5 mM de formiate d'ammonium

ajustée avec de l'acide formique à pH 3 et d'une phase organique composée d'acétonitrile avec 0,1 % d'acide formique.

L'ionisation était réalisée en mode électro spray positif et l'acquisition était réalisée en mode STA et MRM pour l'analyse qualitative et en mode MRM pour l'analyse quantitative. Les spectres obtenus étaient comparés à ceux fournis par la bibliothèque NIST (Waters®, France) ainsi qu'à ceux de notre propre bibliothèque NPS contenant 153 molécules infusées.

L'analyse qualitative des pailles a été réalisée après agitation au vortex automatique dans 1 mL de méthanol pendant 5 min dans chaque sens, puis dilution au 1/100^{ème} dans du méthanol.

Pour l'analyse quantitative du 3-FPM et de la 4-Meo PCP dans le sang et l'urine la métamphétamine D5 (LGC standards®) et la kétamine D4 (LGC standards®) ont été utilisées comme étalons internes. Les gammes d'étalonnages étendues de 50 à 1000 µg/L étaient réalisées à partir de solutions mères méthanoliques de 3-FPM et de 4-Meo PCP (LGC standards®) et à partir de sang total vierge fourni par l'EFS. Les transitions utilisées en MRM sont présentées dans le tableau 1.

La quantification des benzodiazépines dans le sang et les urines a été réalisée grâce à un kit LGC (Recipe®) avec une gamme s'étendant de 12 à 1300 µg/L. Les LOQ étaient respectivement à 10, 12, 12 et 50 µg/L pour la quantification du diazépam, du nordazépam, de l'oxazépam et du témazépam.

Les dosages de la buprénorphine et de la norbuprénorphine dans le sang et l'urine ont été réalisés après extraction sur des colonnes SPE Clean Screen ZSDAU020 (CDL®, Marseille, France). La buprénorphine D4 et norbuprénorphine D4 étaient

utilisées comme étalons internes. Les gammes d'étalonnages étendues de 0,5 à 500 µg/L ont été réalisées à partir de solutions mères méthanoliques de buprénorphine (LGC standards®) et norbuprénorphine (LGC standards®) et à partir de sang vierge fourni par l'EFS. Les LOQ étaient à 0,5 ng/mL pour la buprénorphine et la norbuprénorphine.

Les échantillons de sang ont été injectés purs et dilués au demi. L'échantillon d'urine a été analysé pur et dilué au 1/25^{ème} et au 1/50^{ème}. Le logiciel Masslynx (Waters®) a été utilisé pour le contrôle des instruments, l'acquisition des données, l'analyse des données et l'établissement de rapports.

Résultats

L'analyse qualitative réalisée dans le sang du patient a mis en évidence la présence de 3-FPM et de 4-MeO-PCP, buprénorphine et norbuprénorphine, diazépam, nordazépam, oxazépam, témazépam et 8-hydroxyloxapine. Les concentrations sanguines des benzodiazépines, de buprénorphine et norbuprénorphine sont de l'ordre des concentrations thérapeutiques [3].

L'analyse qualitative des urines retrouvait la présence de 3-FPM et 4-MeO-PCP, buprénorphine et norbuprénorphine, nordazépam, oxazépam, témazépam, loxapine et 8-hydroxyloxapine, amoxapine et 8-hydroxyamoxapine.

Les résultats qualitatifs du sang et de l'urine ont été confirmés par le laboratoire de toxicologie du CHRU de Lille après envoi des prélèvements à - 20°C.

Les résultats des analyses qualitatives réalisées sur les pailles sont présentés dans le tableau 2.

L'analyse des deux pailles retrouvées au domicile du patient a permis de confirmer la présence d'un mélange des deux NPS (3-FPM et 4-MeO-PCP) et une prise probable par voie nasale. Des consommations d'autres substances psychoactives ont pu être objectivées. En effet, le screening large réalisé sur la paille corail retrouvait du méthylphenidate et son métabolite, l'acide ritalinique ainsi que de la cocaïne, confirmant l'habitude de consommation de psychostimulants différents. Par ailleurs, ces substances n'étaient pas retrouvées dans les screenings réalisés dans le sang et l'urine du patient.

Les résultats quantitatifs réalisés dans le sang et l'urine sont présentés dans le tableau 3.

Discussion

Au vu de la présentation clinique et de la prise de NPS avouée par le patient, nous avons d'emblée réalisé une recherche netnographique afin de connaître la composition du « Wonka ». La recherche a été réalisée avec les mots clés « Wonka », « stimulant », « poudre blanche » sur des moteurs de recherche internet et sur des forums. Cette recherche a été infructueuse, nous menant systématiquement au personnage euphorique imaginé par Roald Dahl ainsi qu'à des pâtisseries réalisées avec du cannabis.

Les résultats des screenings sanguins, urinaires et des pailles nous ont permis d'identifier en partie la composition du « Wonka ». Il s'agissait d'une poudre blanche, contenant 2 NPS : le 3-FPM et le 4-MeO-PCP. La 3-fluoro-phenmetrazine ou 3-FPM (numéro CAS : 1350768-28-3) fait partie de la classe chimique des

phénylmorpholines. Il s'agit de l'analogue fluoré de la phenmetrazine, anciennement utilisée comme agent amincissant (anorexigène) [1].

La 4-methoxy-phencyclidine ou 4-MeO-PCP (numéro CAS : 2201-35-6) est un produit de synthèse associé à la classe chimique des arylcyclohexylamines. La 4-MeO-PCP et son isomère le 3-MEO PCP sont tous deux dérivés de la phencyclidine (PCP), un analogue structurel de la kétamine [2].

La 3-FPM et la 4-MeO-PCP ont été retrouvées dans l'ensemble des prélèvements analysés. Les concentrations sanguines et urinaires du 3-FPM sont élevées en comparaison des concentrations en 4-MeO-PCP.

La 3-FPM est un psychostimulant présenté sous forme de poudre cristalline blanche ou de cachets, généralement consommés par voie orale ou nasale. Il s'agit d'un dérivé de la phenmetrazine, anciennement utilisée comme agent amincissant [3]. La 3-FPM est un agent sympathomimétique indirect agissant sur les neurotransmetteurs tels que la sérotonine, la dopamine et la noradrénaline. La 3-FPM a un effet stimulant. Les effets recherchés sont essentiellement une stimulation cognitive et une euphorie [4]. Les durées d'action varient de 3 à 6 heures après une prise par voie nasale et de 4 à 8 heures après une prise *per os*.

Le *craving* semble important, poussant à de nouvelles consommations rapprochées dans le temps. Elle est majoritairement excrétée sous forme inchangée dans les urines ou sous forme N-oxyde [5]. Nous retrouvons des concentrations sanguines et urinaires importantes en 3-FPM, respectivement 1990 µg/L et 65900 µg/L. Il existe peu de données concernant des cas d'intoxication par la 3-FPM dans la littérature. Les rares cas décrits retrouvent des concentrations dans le sang total de l'ordre de 2400 et 2770 µg/L [6]. L'étude de Grumann et coll, retrouve une concentration

sérique de 210 µg/L, 2,5 heures après une ingestion unique de 100 mg de 3-FPM chez un homme de 73 kg. La demi-vie était de l'ordre de 8,80 heures. Le 3-FPM était détectable dans le sérum pendant 82 heures et pendant 116 heures dans les urines [7]. Bäckberg et coll décrivent une série de cas dans lesquels, après une consommation de 3-FPM, les concentrations sériques allaient de 2,70 à 1416 µg/L et les effets indésirables rencontrés étaient principalement des tachycardies, des convulsions, de l'anxiété [8]. Les concentrations urinaires allaient de 8,2 à 30857 µg/L (moyenne à 7431 µg/L) [8].

La 4-MeO-PCP se présente également sous la forme de poudre cristalline blanche, généralement consommée dans un but hallucinogène et dissociatif, la plupart du temps par voie orale ou nasale. Elle agit par antagonisation des récepteurs NMDA et bloque la recapture de la dopamine et de la noradrénaline [9]. Dans le cas présenté, les concentrations sanguines et urinaires en 4-MeO-PCP étaient respectivement de 36,3 µg/mL et 1080 µg/L. Ces concentrations sont plus faibles que celles décrites lors d'intoxications dans la littérature. McIntyre et coll. décrivent des concentrations sanguines périphériques de 8200 µg/L et des concentrations urinaires de 140000 µg/L suite à un décès imputé à la consommation de 4-MeO-PCP associé à la 4-hydroxy-N-méthyl-N-éthyltryptamine [10]. Les effets indésirables les plus fréquemment décrits après consommation de 4-MeO-PCP sont des hypertensions, des tachycardies et des désorientations. Il existe peu de cas d'intoxications concernant la 4-MeO-PCP [9]. Les cas d'intoxications impliquant la 3-Méthoxy-Phencyclidine (3-MeO-PCP) sont plus nombreux, avec des concentrations sanguines de l'ordre de 180 à 350 µg/L dans le sang et 3000 à 6109 µg/L dans les urines [11-13].

Nous présentons ici un cas d'allongement du QTc inaugural, après la consommation d'un mélange de 3-FPM et 4-MeO-PCP associé à la prise du traitement habituel du patient. Le QTc calculé sur l'ECG réalisé à l'admission du patient aux urgences était à 550 ms en utilisant la méthode de la tangente et la formule de Framingham et Bazett. Selon *l'American College of cardiology*, l'allongement du QTc est notable à partir de 450 ms chez l'homme et 460 ms chez la femme [14]. Ce défaut de repolarisation favorise la survenue de fibrillations ventriculaires et de torsades de pointes ainsi que le phénomène R sur T [15]. Le risque majeur étant le décès par fibrillation ventriculaire, la survenue d'un QTc long impose une surveillance cardiologique étroite ainsi qu'une recherche étiologique afin d'éviter un arrêt cardiaque par fibrillation ventriculaire.

Le principal antécédent cardiovasculaire du patient était une artériopathie oblitérante bilatérale des membres inférieurs avec pose de stent au niveau de l'artère fémorale gauche en 2011. Un ECG réalisé en 2008 avant une prise en charge opératoire était normal, sans allongement du QTc. Il n'a pas été relaté de notion d'antécédent familial cardiovasculaire particulier ou d'allongement du QTc familial. Le bilan cardiaque et notamment la scintigraphie et l'ECG réalisés pendant une épreuve d'effort un mois après l'hospitalisation du patient aux urgences étaient normaux, n'identifiant aucune anomalie myocardique.

Au vu du contexte clinique, de l'absence d'antécédents particuliers et de la résolution de l'épisode d'allongement du QTc après arrêt de consommation des NPS, le service de cardiologie a conclu à un épisode d'allongement du QTc secondaire à la consommation de psychostimulants.

Plusieurs cas de troubles de la conduction cardiaque après consommation de psychostimulants sont décrits dans la littérature. La consommation d'amphétamines ou de méthamphétamines entraîne le plus souvent des tachycardies mais peut également provoquer des allongements du QTc, des syndromes coronariens aigus voire des arythmies [16]. Récemment une étude de Zwartsen et coll a montré une action directe de l'amphétamine sur les cardiomyocytes avec une action sur les canaux sodiques et hERG [17]. La consommation de cocaïne peut être à l'origine d'allongement du QTc, notamment via l'inhibition de l'activation des canaux hERG, diminuant le courant potassique repolarisant, prolongeant ainsi le potentiel d'action ventriculaire et l'intervalle QTc [18-19]. Les canaux hERG, sont constitués de 4 sous-unités monomériques contenant chacune 6 domaines transmembranaires (S1 à S6). Les domaines S1 à S4 constituent les domaines sensibles au voltage et sont liés au domaine du pore (S5 et S6). Les 4 sous-unités s'assemblent au niveau des domaines du pore pour former la porte, permettant la sortie des ions potassium. Au vu de la taille de la cavité de son pore, plus importante que pour les autres canaux Kv, le canal hERG est particulièrement sensible au blocage par les xénobiotiques [20]. Ainsi, il a été décrit, dans une étude de Zhang et coll sur *Xenopus oocyte*, un blocage des canaux hERG par la kétamine, molécule dont dérive la 4-MeO-PCP [21]. De plus, Singh et coll ont rapporté un allongement du QTc chez un patient hospitalisé, après injection de kétamine et préconisent un monitoring ECG chez les patients ayant des antécédents de pathologies cardiaques [22]. La phénmétrazine, molécule dont est dérivée la 3-FPM est connue pour être un inhibiteur faible des canaux hERG [23].

Il est légitime de penser que la consommation combinée de deux stimulants tels que le 3-FPM et la 4-MeO-PCP associés à la prise d'autres molécules ait pu agir, comme

l'amphétamine, sur les canaux potassiques hERG, entraînant un allongement de l'intervalle QTc.

Conclusion

Nous présentons un cas d'allongement du QTc concomitant à la prise d'un mélange de 3-FPM et 4-MeO-PCP. Les concentrations sanguines élevées en 3-FPM ainsi que le mélange de deux psychostimulants sont probablement à l'origine de l'allongement du QTc dans le cas présenté.

La méconnaissance des produits utilisés, la variabilité des produits proposés ainsi que leur facilité d'accès font des NPS des produits dangereux aux effets peu connus, d'autant qu'ils se présentent, le plus souvent, sous forme de mélanges. Les mélanges de psychostimulants peuvent induire une telle cardiotoxicité nécessitant une surveillance étroite du patient et un monitoring ECG.

Les auteurs déclarent n'avoir aucun conflit d'intérêt en lien avec cet article.

References

- [1] Beharry S, Gibbons S. An overview of emerging and new psychoactive substances in the United Kingdom. *Forensic Sci Int* 2016; 267: 25-34.
- [2] Allard S, Deslandes G, Gaborit B, Lomenech H, Pineau A, Jolliet P et al. 3-MeO-PCP et 4-MeO-PCP: confusion des isomères et risque majeur de toxicité. *Toxicol Anal et Clin* 2017; 29(2): S47-8.
- [3] Ellefsen K.N, Taylor E.A, Simmons P, Willoughby V, Hall B.J. Multiple drug-toxicity involving novel psychoactive substances, 3-fluorophenmetrazine and U-47700. *J Anal Toxicol* 2017; 41(9): 765-70.
- [4] Lehmann S, Sczyslo A, Froch-Cortis J, Rothschild M.A, Thevis M, Andresen-Streichert H et al. Organ distribution of diclazepam, pyrazolam and 3-fluorophenmetrazine. *Forensic Sci Int* 2019; 303: e109959.
- [5] World health organization. Critical Review Report: 3-fluorophenmetrazine. Expert Committee on Drug Dependence. Geneva, 12–20 October; 2020 [Document consulté sur le site https://www.who.int/docs/default-source/controlled-substances/43rd-ecdd/3-fluorophenmetrazine-a.pdf?sfvrsn=9a58883d_4 le 30 octobre 2020]
- [6] Adamowicz P, Gieron J. 3-Fluorophenmetrazine a new psychoactive substance on the polish drug market. *Forensic Sci* 2016; 105: 418-27.
- [7] Grumann C, Huppertz L, Bisel P, Angerer V, Auwärter V. Method validation and preliminary pharmacokinetic studies on the new designer stimulant 3-fluorophenmetrazine (3-FPM). *Drug Test Anal* 2019; 11(7): 1009-17.

- [8] Bäckberg M, Westerbergh J, Beck O, Helander A. Adverse events related to the new psychoactive substance 3-fluorophenmetrazine—results from the Swedish STRIDA project. *Clin Tox* 2016; 54(9): 819-25.
- [9] Roth B. L, Gibbons S, Arunotayanun W, Huang X.P, Setola V, Treble R et al. The ketamine analogue methoxetamine and 3-and 4-methoxy analogues of phencyclidine are high affinity and selective ligands for the glutamate NMDA receptor. *PLoS One* 2013; 8(3): e59334.
- [10] McIntyre I.M, Trochta A, Gary R.D, Storey A, Corneal J, Schaber B.A fatality related to two novel hallucinogenic compounds: 4-methoxyphencyclidine and 4-hydroxy-N-methyl-N-ethyltryptamine. *J Anal Toxicol* 2015; 39(9): 751-55.
- [11] Berar A, Allain J.S, Allard S, Lefevre C, Baert A, Morel I et al. Intoxication with 3-MeO-PCP alone: A case report and literature review. *Medicine* 2019; 98(52): e18295
- [12] Mitchell-Mata C, Thomas B, Peterson B, Couper F. Two fatal intoxications involving 3-methoxyphencyclidine. *J Anal Toxicol* 2017; 41(6): 503-7.
- [13] Bertol E, Pascali J, Palumbo D, Catalani V, Di Milia M.G, Fioravanti A et al. 3-MeO-PCP intoxication in two young men: first in vivo detection in Italy. *Forensic Sci Int* 2017; 274: 7-12.
- [14] Rautaharju P.M, Surawicz B, Gettes L.S. AHA/ACCF/HRS recommendations for the standardization and interpretation of the electrocardiogram: part IV: the ST segment, T and U waves, and the QT interval: a scientific statement from the American Heart Association Electrocardiography and Arrhythmias Committee, Council on Clinical Cardiology; the American College of Cardiology Foundation; and

the Heart Rhythm Society: endorsed by the International Society for Computerized Electrocardiology 2009; 119(10): 241-50.

[15] Delacrétaz E. Médicaments et long QT. Forum medical Suisse ; 2007 [Document consulté sur le site https://medicalforum.ch/journalfile/view/article/ezm_smf/fr/fms.2007.06306/14998758d7c3be974f435cc868a06a28085758dd/fms_2007_06306.pdf/rsrc/jf / le 30 octobre 2020].

[16] Bazmi E, Mousavi F, Giahchin L, Mokhtari T, Behnoush B. Cardiovascular complications of acute amphetamine abuse: cross-sectional study. Sultan Qaboos Univ Med J 2017; 17(1): e31-e37.

[17] Zwartsen A, de Korte T, Nacken P, de Lange D.W, Westerink R.H, Hondebrink L. Cardiotoxicity screening of illicit drugs and new psychoactive substances (NPS) in human iPSC-derived cardiomyocytes using microelectrode array (MEA) recordings. J Mol Cell Cardiol 2019; 136: 102-12.

[18] O'Leary M.E. Inhibition of human ether-a-go-go potassium channels by cocaine. Mol Pharmacol 2001; 59(2): 269-77.

[19] Ferreira S, Crumb W.J, Carlton C.G, Clarkson C.W. Effects of cocaine and its major metabolites on the HERG-encoded potassium channel. J Pharmacol Exp Ther 2001; 299(1): 220-26.

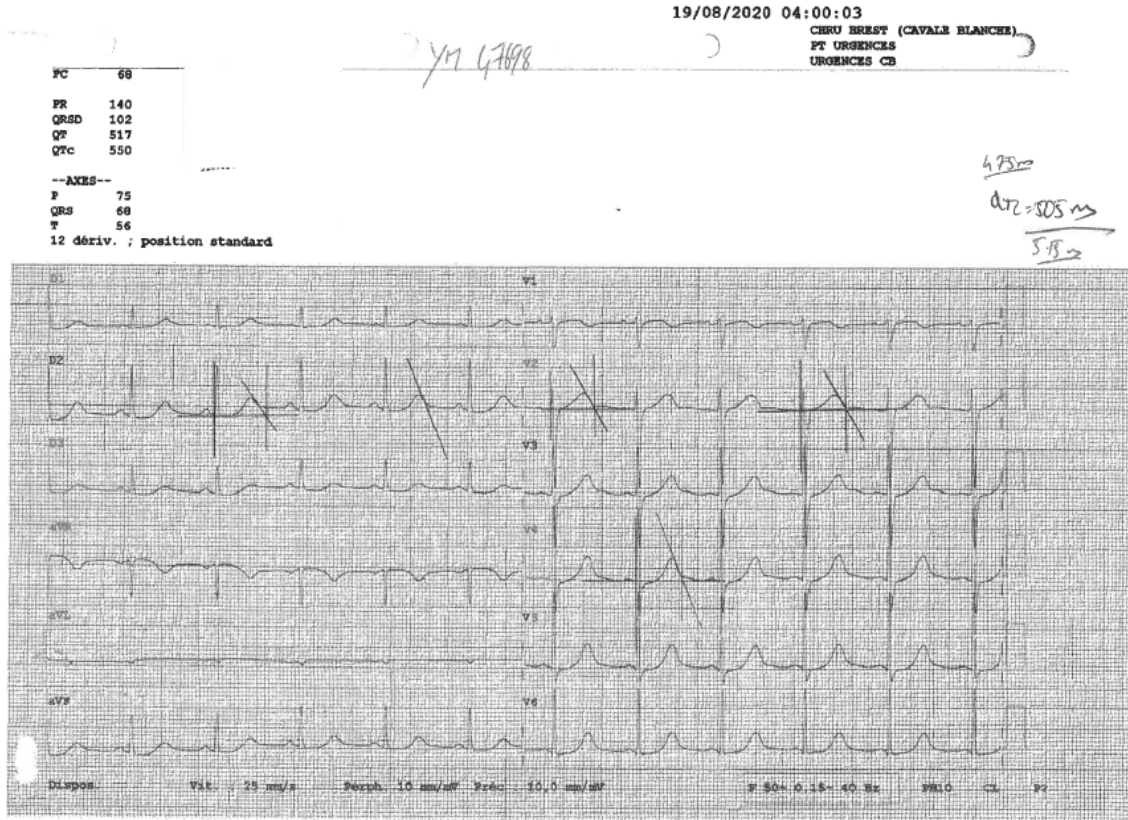
[20] Tardy M. Etude des mécanismes de régulation des canaux potassiques à deux domaines P. [Thèse de doctorat d'université, Interactions moléculaires et cellulaires]. Nice : UFR Sciences Ecole doctorale des Sciences de la Vie et de la Santé ; 2010.

[21] Zhang P, Xing J, Luo A, Feng J, Liu Z, Gao C et al. Blockade of the human ether-a-go-go-related gene potassium channel by ketamine. *J Pharm Pharmacol* 2013; 9(65): 1321-28.

[22] Singh T.S.S, Elahi F, Cheney B. Ketamine-induced QTc interval prolongation. *J Anaesthesiol Clin Pharmacol* 2017; 33(1): 136-8.

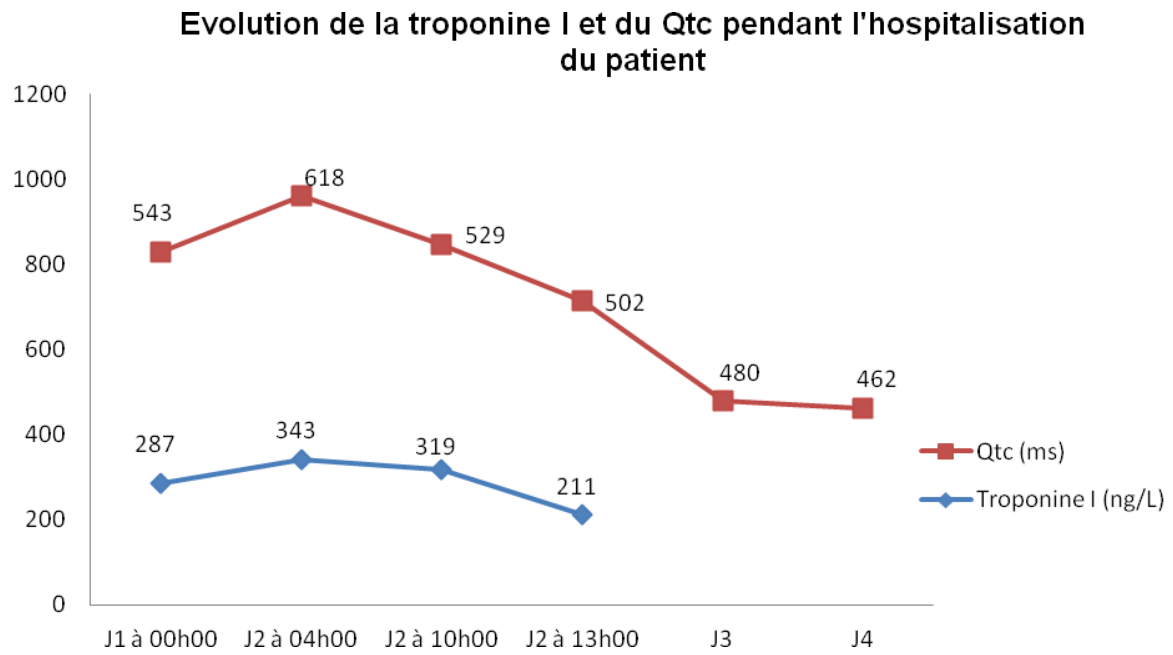
[23] Drug Bank. Phenmetrazine; 2005 [Document consulté sur le site: <https://go.drugbank.com/drugs/DB00830/> le 30 octobre 2020].

Figure 1 : ECG réalisé à l'entrée du patient aux urgences



22/09/2020 11:12:22 PAGE 1/002 FAX Server

Figure 2 : Evolution du QTc et de la troponine lors de l'hospitalisation du patient



Cinétique d'évolution des QTc (ms) et des valeurs de troponine (ng/L) durant l'hospitalisation du patient de J1 à J3.

Figure 3 : Paille corail et paille jaune retrouvées au domicile du patient



Tableau 1 : transitions MRM (m/z) utilisées pour la quantification des NPS

Composés	Ion précurseur	Ions produits	Cône voltage (V)	Energie de collision (V)
3-FPM	196,10	135,00	30	16
		115,00	30	22
Methamphétamine D5	155,20	121,10	20	12
4-Meo PCP	274,00	121,00	30	80
Kétamine D4	242,10	129,00	20	20

Tableau 2 : résultats qualitatifs des pailles retrouvées au domicile du patient.

	Résultat qualitatif
Paille corail	3-FPM
	Ethylphénidate et acide ritalinique
	Cocaïne et benzoylecgonine
	Buprénorphine
	Lidocaïne
Paille jaune	3-FPM
	4-MeO-PCP
	Paracétamol
	Lidocaïne

Tableau 3 : résultats quantitatifs dans le sang et les urines

Molécules	Résultat quantitatif	
	Sang (µg/L)	Urine (µg/L)
3-FPM	1990	65900
4-Meo PCP	36,3	1080
Diazépam	75,3	Présence, non quantifié
Nordazépam	633	Présence, non quantifié
Oxazépam	20,5	Présence, non quantifié
Témazépam	22	Présence, non quantifié
Buprénorphine	10,2	Présence, non quantifié
Norbuprénorphine	1,3	Présence, non quantifié
8-hydroxyloxapine	Présence, non quantifié	Présence, non quantifié