



**HAL**  
open science

## Zygomatic implants in our daily practice. Part i: treatment plan and surgical technique

Mallouel Pineau, Romain Nicot, Ludovic Lauwers, Joel Ferri, Gwénaél Raoul

### ► To cite this version:

Mallouel Pineau, Romain Nicot, Ludovic Lauwers, Joel Ferri, Gwénaél Raoul. Zygomatic implants in our daily practice. Part i: treatment plan and surgical technique. Swiss Dental Journal, 2018, Swiss Dental Journal, 128, pp.689-693. 10.61872/sdj-2018-09-02 . hal-04473013

**HAL Id: hal-04473013**

**<https://hal.univ-lille.fr/hal-04473013>**

Submitted on 29 Apr 2024

**HAL** is a multi-disciplinary open access archive for the deposit and dissemination of scientific research documents, whether they are published or not. The documents may come from teaching and research institutions in France or abroad, or from public or private research centers.

L'archive ouverte pluridisciplinaire **HAL**, est destinée au dépôt et à la diffusion de documents scientifiques de niveau recherche, publiés ou non, émanant des établissements d'enseignement et de recherche français ou étrangers, des laboratoires publics ou privés.



Distributed under a Creative Commons Attribution 4.0 International License

MALLOUEL PINEAU<sup>1</sup>  
 ROMAIN NICOT<sup>1</sup>  
 LUDOVIC LAUWERS<sup>1,3</sup>  
 JOËL FERRI<sup>2,3</sup>  
 GWÉNAËL RAOUL<sup>2,3</sup>

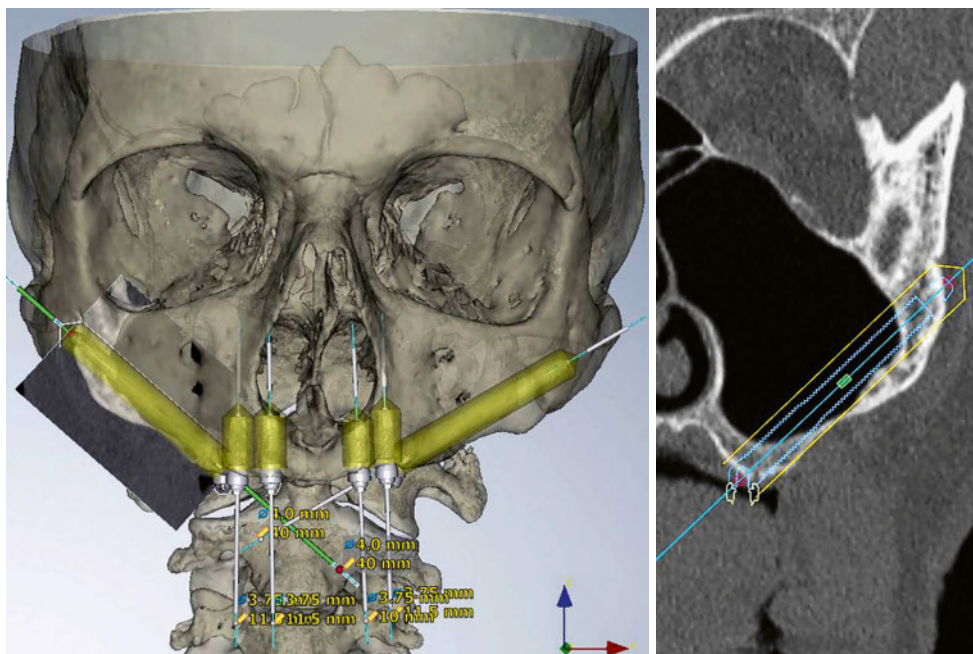
<sup>1</sup> Département Universitaire de Chirurgie Maxillo-faciale et Stomatologie, Hôpital Roger Salengro CHU Lille, Université de Lille, France

<sup>2</sup> Département Universitaire de Chirurgie Maxillo-faciale et Stomatologie, Hôpital Roger Salengro CHU Lille, U1008, Médicaments et Biomatériaux à Libération Contrôlée, Université de Lille, France

<sup>3</sup> A.I.M.O.M.: Association Internationale de Médecine Orale et Maxillo-faciale

#### CORRESPONDANCE

Mallouel Pineau  
 Service de Chirurgie Maxillo-faciale et Stomatologie  
 Hôpital Roger Salengro  
 CHRU de Lille  
 Rue Emile Laine  
 F-59037-Lille-Cedex  
 Tél. +33 6 84 12 85 12  
 Fax +33 3 20 44 58 60  
 E-mail: mal\_well@hotmail.fr



## L'implant zygomatique dans notre pratique quotidienne

### Partie I: Plan de traitement et technique chirurgicale

#### MOTS-CLÉS

Implants dentaires, ancrage zygomatique, maxillaire atrophique, technique chirurgicale

**Image en haut:** Scanner maxillaire avec images de planification informatique préopératoire

#### RÉSUMÉ

La réhabilitation prothétique du maxillaire atrophique édenté constitue un défi pour lequel l'implant zygomatique (IZ) se démarque des techniques traditionnelles (visant à augmenter le volume osseux) par une durée de traitement réduite et une mise en charge immédiate. L'objectif de cette étude était de faire le point sur le plan de traitement par IZ et sur sa technique chirurgicale en se basant sur une série de neuf cas maxillaires atrophiques édentés.

Les taux de survie implantaire et toutes les suites opératoires ont été présentés ainsi que ceux décrits dans la littérature. Les avantages et les

inconvenients des IZ ont également été discutés par rapport aux méthodes traditionnelles de réhabilitation dans notre pratique quotidienne. Le taux de survie était de 100% pour une durée de suivi variant de 5 à 47 mois. Les patients avaient présenté deux inflammations palatines légères postopératoires.

L'ancrage zygomatique a montré des résultats satisfaisants par sa fiabilité et sa rapidité à réhabiliter l'étage maxillaire. Dans le cas où le patient souhaite une réhabilitation prothétique fixe, la solution apportée par l'IZ tend à se démocratiser dans le travail quotidien du praticien.

## Introduction

Le maxillaire atrophique édenté représente un défi pour la réhabilitation prothétique fixe. En effet, la résorption osseuse importante au niveau de la crête alvéolaire maxillaire résultant de l'édentement, conjuguée à la pneumatisation des sinus maxillaires, conduit fatalement à un volume osseux insuffisant pour la mise en place d'implants conventionnels, notamment en secteur latéral et postérieur.

De nombreuses techniques sont utilisées afin d'y pallier et sont parfois combinées: autogreffe osseuse (LUNDGREN ET COLL. 1997), la reconstruction par lambeau libre de fibula (CHIAPASCO ET COLL. 2011), l'usage de greffe allogénique (BARONE ET COLL. 2009), les biomatériaux (BURIC ET COLL. 2003). Elles ont en commun l'objectif d'augmenter le volume osseux afin d'envisager une prise en charge implantaire classique. La plus fiable semble être l'autogreffe osseuse que ce soit par ostéotomie de LEFORT I associée à une interposition de greffon ou par élévation du plancher sinusien maxillaire (FERRI ET COLL. 2008). Le taux de réussite de ces techniques préimplantaires est certes élevé mais nécessite de procéder à un plan de traitement en trois étapes avec un placement de l'implant différé après consolidation de la greffe et mise en place de la prothèse après ostéo-intégration (FERRI ET COLL. 2010). Il en résulte une compliance potentiellement limitée par une acceptation difficile de la durée du traitement (plusieurs mois), pour bénéficier d'une prothèse fixe. D'autre part, il s'ajoute aux complications du site receveur de la greffe celles relatives au site donneur (NKENKE ET COLL. 2001; DENGLEHEM ET COLL. 2011). Ce dernier, intra ou extraoral, peut être sujet à des douleurs postopératoires, des hématomes, des infections ou des troubles sensitifs.

L'ancrage zygomatique constitue une technique alternative partielle ou complète à ces techniques de réhabilitation dites «traditionnelles». Initialement introduits par Brånemark en 1988, les implants zygomatiques (IZ) doivent leur fiabilité à la constance du volume osseux de l'os zygomatique à travers le temps, indépendamment de l'état dentaire (KAHNBERG ET COLL. 2007). Cette technique spécifique se différencie des techniques d'implantologie traditionnelles en de nombreux aspects: plan de traitement, technique de pose ou encore suites opératoires. Compte tenu des évolutions récentes dans ce domaine au cours des dernières années, il convient de préciser ces différents éléments.

Dans le cas où le patient souhaite une réhabilitation prothétique fixe, la solution apportée par l'IZ tend à se démocratiser en

dehors des centres de références dans la pratique quotidienne du médecin-dentiste praticien.

L'objectif principal de cette étude était de faire le point sur le plan de traitement par IZ et sur sa technique chirurgicale, en se basant sur une série de neuf cas maxillaires atrophiques édentés, afin de permettre à tout praticien de l'envisager dans son arsenal thérapeutique. Les taux de survie implantaire et toutes les suites opératoires ont été présentés ainsi que ceux décrits dans la littérature. Enfin, les avantages et les inconvénients des IZ ont également été discutés par rapport aux méthodes traditionnelles de réhabilitation dans notre pratique quotidienne.

## Patients, matériel et méthodes

### Population

Dans la présente étude, les données de tous les patients qui répondaient aux critères d'inclusion et bénéficiaient donc de la pose d'IZ au CHRU de Lille, entre novembre 2011 et janvier 2017, ont été recueillies avec leur consentement éclairé.

### Critères d'inclusion

Les patients qui conjuguait les critères suivants étaient inclus:

- maxillaire sévèrement résorbé dans un contexte d'édentement total (stade VI de la classification de Cawood et Howell: crête alvéolaire maxillaire réduite au même plan que le palais dur) (CAWOOD & HOWELL 1988).
- désir d'une réhabilitation prothétique fixe
- échec précédent ou refus de traitement alternatif par méthodes traditionnelles (autogreffe osseuse avec pose d'implants conventionnels)

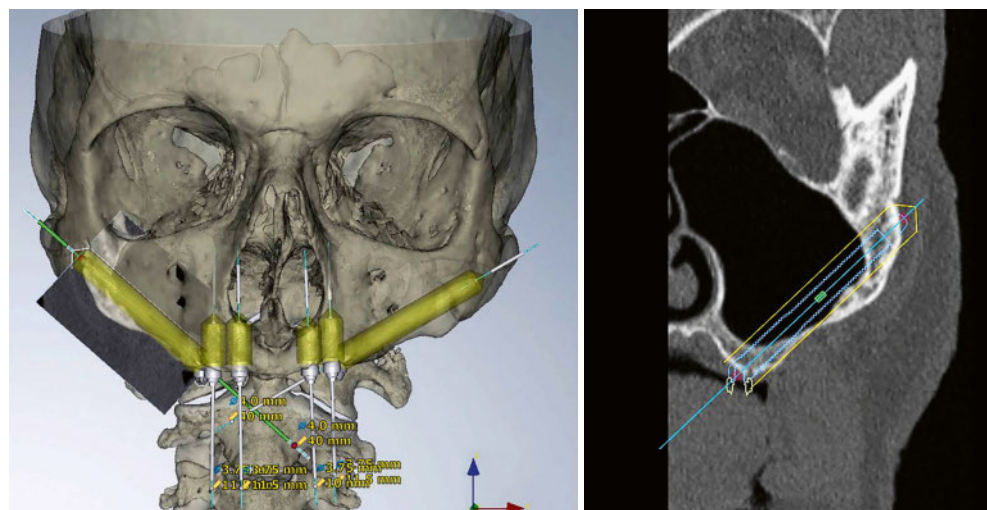
### Critères d'exclusion

Les patients présentant les critères suivants ne pouvaient pas être candidats à la réhabilitation par IZ:

- contre-indications absolues: sinusite aiguë maxillaire, pathologies des sinus et des os maxillaires ou zygomatiques, maladies systémiques ou malignes contre-indiquant la chirurgie
- contre-indications relatives: sinusite chronique, traitements par biphosphonates, tabagisme actif supérieur à 20 cigarettes par jour

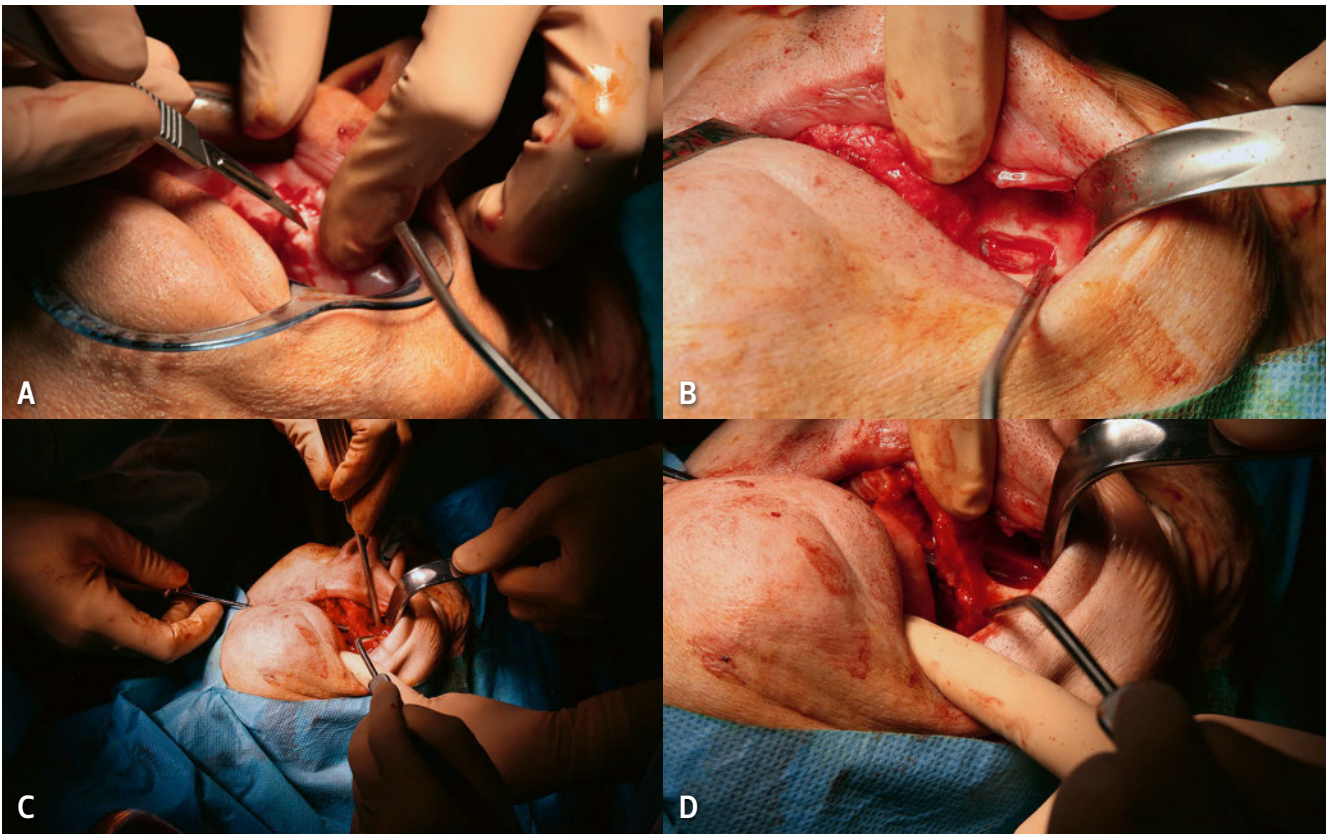
### Bilan préimplantaire et plan de traitement

Après un examen clinique complet, la radiographie panoramique identifiait les structures anatomiques dans un premier



**Fig.1** Scanner maxillaire avec images de planification informatique préopératoire. Patient n° 3.

- À gauche: reconstruction 3D simulante 2 IZ émergents en zone maxillaire postérieure (molaire) ainsi que quatre implants conventionnels en zone antérieure (pré-maxillaire)
- À droite: coupe frontale centrée sur le sinus maxillaire gauche avec simulation de la position ainsi que de la longueur de l'IZ



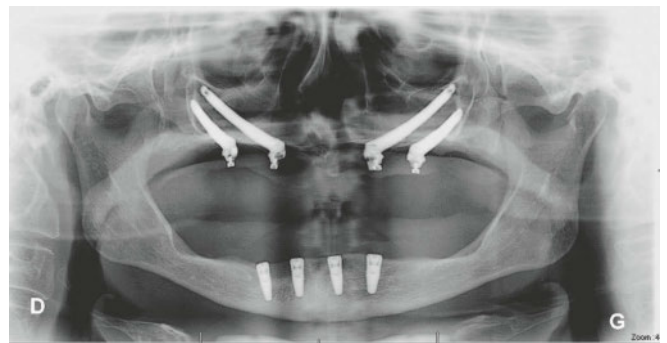**Fig. 2** Technique chirurgicale. Patient n° 7. A) Incision crestale maxillaire au bistouri froid; B) Fenêtre osseuse de 10 mm sur 15 mm réalisée sur la paroi antérieure du sinus maxillaire en préservant la membrane de Schneider afin de mieux visualiser l'axe de l'IZ; C) Mise en place manuelle de l'implant sous contrôle de la protection de l'orbite; D) IZ en position, traversant le sinus, avec une émergence palatine à proximité de la crête alvéolaire

temps et dépistait les pathologies des sinus. La céphalométrie de profil aidait à définir les relations sagittales avec la mandibule. Le scanner (ou le « cone beam ») permettait d'éliminer les pathologies des sinus et des os maxillaires et de mesurer le volume osseux aussi bien au niveau de la crête alvéolaire maxillaire atrophiée que du corps de l'os zygomatique. Une planification informatique préopératoire donnait la possibilité d'anticiper la position de l'implant ainsi que sa longueur (les tailles allant de 30 à 52,5 mm) (fig. 1).

### Technique chirurgicale

La pose des IZ a été réalisée selon la technique chirurgicale classique, transsinusienne (fig. 2).

Sous anesthésie générale et intubation nasotrachéale, une infiltration de lidocaïne adrénalinée 2% (en l'absence de contre-indication) était réalisée dans le vestibule maxillaire. La voie d'abord maxillaire nécessitait une incision crestale décalée en palatin. Un lambeau mucopériosté était ensuite décollé en vue d'exposer la crête alvéolaire maxillaire et la paroi antérieure du sinus maxillaire jusqu'au rebord orbitaire. Une fenêtre osseuse de 10 mm sur 15 mm était réalisée sur la paroi antérieure du sinus maxillaire en préservant la membrane de Schneider pour visualiser l'axe dans lequel allait être positionné l'IZ. Après forage dans l'axe déterminé, en protégeant les tissus environnant l'os, l'implant était mis en place manuellement, sous contrôle de la protection de l'orbite. L'IZ, traversant le sinus, était positionné le plus en arrière possible avec une émergence palatine à proximité de la crête alvéolaire, en regard des secondes prémolaires ou des premières molaires. Dans le cadre du « zygoma quad », l'implant antérieur émergeait quant à lui au niveau de la canine.



**Fig. 3** Radiographie panoramique postopératoire. Patiente n° 4. Contrôle postopératoire montrant quatre IZ à l'étage maxillaire ainsi que quatre implants conventionnels mandibulaires

La connexion était assurée par des piliers coniques angulés qui rattrapaient l'angulation de 45° entre l'axe des implants et le plan d'occlusion. Enfin, les volets muqueux étaient suturés.

### Prise en charge postopératoire

Un contrôle radiographique post-opératoire était réalisé pour tous les patients (fig. 3).

Une antibioprophyllaxie, des bains de bouche antiseptiques et un rinçage quotidien des fosses nasales étaient prescrits en période postopératoire. La réhabilitation prothétique était réalisée par une prothèse transvissée sur piliers coniques avec mise en charge immédiate.

La survie implantaire et les complications étaient recherchées et notées dans les dossiers médicaux à chaque consultation de suivi.

Tab. I Caractéristiques des patients

Patient	Age à la pose	Sexe	Mois, année de pose	Comorbidités	Nombre d'IZ
1	81	F	Mars 2012	0	2
2	58	M	Juin 2012	0	3
3	67	M	Janvier 2014	Coronaropathie	2
4	47	F	Mars 2014	Maladie de Crohn, parodontopathie	4
5	64	F	Avril 2014	0	4
6	55	F	Mai 2014	Syndrome d'apnée obstructive du sommeil	4
7	63	M	Décembre 2015	0	2
8	72	F	Juin 2016	Ankylose articulation temporo-mandibulaire	4
9	52	F	Octobre 2016	0	4

## Résultats

Après exclusion d'un patient perdu de vue lors du bilan préimplantaire, une série de neuf patients représentait l'ensemble des patients ayant bénéficié de la pose d'IZ au CHRU de Lille entre novembre 2011 et janvier 2017.

Les caractéristiques de la population étaient décrites dans le tableau I. Elle se composait de trois hommes et six femmes dans un contexte d'atrophie maxillaire dont l'âge variait de 47 à 81 ans, (moyenne de 62 ans) lors de la pose des IZ. Une technique traditionnelle (greffe osseuse avec chirurgie de LEFORT I) avait été réalisée au préalable et s'était soldée, à terme, par un échec de la réhabilitation pour quatre cas: les patients n° 2, n° 4, n° 6 et n° 9. Deux à quatre IZ étaient posés par patient. La mise en charge était immédiate dans tous les cas.

Les résultats sont rapportés dans le tableau II. Le taux de survie implantaire était de 100%. La durée de suivi s'échelonnait de 5 à 47 mois. En ce qui concerne les suites postopératoires, elles étaient sans particularités dans sept cas sur neuf. Les deux complications relevées étaient des inflammations palatines: l'une en regard d'un IZ droit pour le patient n° 4, l'autre en regard de l'IZ gauche le plus mésial pour le patient n° 6.

## Discussion et conclusions

### Taux de survie

Dans la littérature, un taux de survie de 98,1% était retrouvé pour l'IZ (contre 95,9% pour l'implant standard) pour une durée d'observation variant de un mois jusqu'à douze ans (APARICIO ET COLL. 2014), ce qui confirmait la tendance de nos investigations. Plusieurs études ont retrouvé des taux de succès similaires pour les IZ entre 97,5% et 100% (MALEVEZ ET COLL. 2004; MIGLIORANÇA ET COLL. 2012; DAVO ET COLL. 2013; GOIATO ET COLL. 2014; AGLIARDI ET COLL. 2017; COPPEDE ET COLL. 2017). Les résultats préliminaires d'une étude récente, comparant la mise en charge immédiate avec les IZ à la réhabilitation par implants conventionnels après greffe d'augmentation osseuse, suggéraient que les IZ constituent une meilleure modalité de réhabilitation pour les maxillaires atrophiques édentés (ESPOSITO ET COLL. 2018). Notre série était donc conforme aux résultats de la littérature.

### Complications

Certaines complications associées aux IZ étaient décrites dans la littérature: sinusite postopératoire, échec implantaire, perforation de l'orbite, fistule cutanée en rapport avec la nécrose asep-

Tab. II Résultats

Patient	Survie implantaire IZ	Suites opératoires	Durée de suivi
1	100%	0	47 mois
2	100%	0	44 mois
3	100%	0	25 mois
4	100%	Inflammation palatine	23 mois
5	100%	0	22 mois
6	100%	Inflammation palatine	21 mois
7	100%	0	16 mois
8	100%	0	9 mois
9	100%	0	5 mois

tique au niveau de l'apex de l'IZ, paresthésie en regard du territoire du nerf infraorbitaire, inflammation gingivale et des tissus mous péri-implantaires (BLOCK ET COLL. 2009; MOLINERO-MOURELLE ET COLL. 2016; TZERBOS ET COLL. 2016). En ce qui concerne notre expérience, en dehors des inflammations locales palatines résolues spontanément, les patients n'ont pas décrit de complications.

### Facteurs limitants

L'IZ avait un coût plus élevé que l'implant conventionnel. Certes, il faisait l'économie de la greffe mais en comparaison de devis, le prix du plan de traitement conventionnel associé à la chirurgie préimplantaire ne représentait au maximum que 68% du prix de la réhabilitation par IZ.

Le faible effectif de cette série correspondait à la patientèle des centres non référents en IZ et à la pratique quotidienne de nombreux médecin-dentistes praticiens. Il fallait d'abord que le patient souhaite une réhabilitation prothétique fixe. L'IZ n'intervenait alors qu'en seconde intention après échec ou en cas de refus des techniques traditionnelles. En comparaison, les IZ représentaient en moyenne 0,6% de nos poses d'implants annuelles. La présente étude a montré que, même à petite échelle, il était intéressant de pouvoir recourir à cette technique.

En effet, il ne s'agit pas de supériorité d'une méthode de réhabilitation sur l'autre mais de trouver la solution adéquate

pour chaque patient avec possibilité de combinaison des techniques de chirurgie préprothétique avec ou sans IZ (NOCINI ET COLL. 2014).

### Points forts

L'accélération du processus de réhabilitation grâce à l'IZ était sans doute son principal atout. Le bénéfice était d'une part technique car la stabilité était favorisée par la solidarisation immédiate des implants. D'autre part, l'avantage socio-économique n'était pas négligeable: en un seul geste chirurgical, le patient était réhabilité avec une prothèse fixe et prêt à se réinsérer socialement et professionnellement.

Les morbidités liées au site donneur des procédures traditionnelles d'augmentation osseuse étaient éliminées. Les suites opératoires étaient moins importantes que pour la technique de reconstruction osseuse suivie de la pose d'implants standards.

Avec une bonne sélection des patients et des indications bien pesées, il apparaît que les IZ constituent une solution intéressante dans l'arsenal thérapeutique des maxillaires atrophiques édentés. Le taux élevé de survie, associé à la faible incidence de complications dans la présente étude, montre le bénéfice important que les IZ peuvent apporter aux patients. La technique a connu un essor avec un retentissement au-delà des centres de références, dans le travail quotidien du praticien. Il convient de déterminer le confort oral des patients avant et après réhabilitation prothétique sur IZ, afin d'objectiver l'amélioration supposée au niveau de leur qualité de vie.

### Déclarations d'intérêts

Les auteurs ne rapportent aucun conflit d'intérêts. Les auteurs sont seuls responsables du contenu et de la rédaction du document.

### Abstract

PINEAU M, NICOT R, LAUWERS L, FERRI J, RAOUL G: **Zygomatic implants in our daily practice. Part I: Treatment Plan and Surgical Technique** (in French). SWISS DENTAL JOURNAL SSO 128: 689–693 (2018)

Prosthetic rehabilitation of the atrophic edentulous maxilla is a challenge for which zygomatic implants (ZI) stand out from traditional techniques (aiming to increase bone volume) with reduced treatment duration and immediate loading. The aim of this study was to review the ZI treatment plan and its surgical technique based on a series of nine edentulous atrophic maxillary cases. Implant survival rate and postoperative follow-up were reported as well as those described in the literature. The advantages and disadvantages of ZI versus traditional methods of rehabilitation in our daily work were also discussed. Implant survival rate was 100% over follow-up periods varying from 5 to 47 months. During postoperative follow-up, two patients presented with slight palate inflammation. The results obtained with zygomatic implants are satisfactory in terms of reproducibility and speed of rehabilitation of the maxillary. When the patient wishes a fixed prosthetic rehabilitation, the solution provided by the ZI becomes more common in the daily practice of the clinician.

### Bibliographie

- AGLIARDI E L, ROMEO D, PANIGATTI S, DE ARAUJO NOBRE M, MALO P: Immediate full-arch rehabilitation of the severely atrophic maxilla supported by zygomatic implants: a prospective clinical study with minimum follow-up of 6 years. *Int J Oral Maxillofac Surg* 46: 1592–1599 (2017)
- APARICIO C, MANRESA C, FRANCISCO K, CLAROS P, ALANDEZ J, GONZALEZ MARTIN O, ALBREKTSSON T: Zygomatic implants: indications, techniques and outcomes, and the Zygomatic Success Code. *Periodontol* 2000 66: 41–58 (2014)
- BARONE A, VARANINI P, ORLANDO B, TONELLI P, COVANI U: Deep-frozen allogeneic onlay bone grafts for reconstruction of atrophic maxillary alveolar ridges: a preliminary study. *J Oral Maxillofac Surg* 67: 1300–1306 (2009)
- BLOCK M S, HAGGERTY C J, FISHER G R: Nongrafting implant options for restoration of the edentulous maxilla. *J Oral Maxillofac Surg* 67: 872–881 (2009)
- BURIC N, JOVANOVIĆ G, KRASIC D, KESIC L: Investigation of the bone tissue response to glass-ionomer microimplants in the canine maxillary alveolar ridge. *J Oral Sci* 45: 207–212 (2003)
- CAWOOD J I, HOWELL R A: A classification of the edentulous jaws: *Int J Oral Maxillofac Surg* 17: 232–236 (1988)
- CHIAPASCO M, ROMEO E, COGGIOLA A, BRUSATI R: Long-term outcome of dental implants placed in revascularized fibula free flaps used for the reconstruction of maxillo-mandibular defects due to extreme atrophy. *Clin Oral Implants Res* 22: 83–91 (2011)
- COPPEDE A, DE MAYO T, DE SA ZAMPERLINI M, AMORIN R, DE PADUA A P A T, SHIBLI J A: Three-year clinical prospective follow-up of extrasinus zygomatic implants for the rehabilitation of the atrophic maxilla. *Clin Implant Dent Relat Res* 19: 926–934 (2017)
- DAVO R, MALEVEZ C, PONS O: Immediately loaded zygomatic implants: a 5-year prospective study. *Eur J Oral Implantol* 6: 39–47 (2013)
- DENGLEHEM C, FERRI J, GOSSET P, RANDOUX O, TOUZET S, RAOUL G: Bicalcium phosphate filling-up after calvarial unicortical harvesting in maxillofacial surgery. *J Craniofac Surg* 22: 2392–2397 (2011)
- ESPOSITO M, DAVO R, MARTI PAGES C, FERRER FUERTES A, BARAUSSE C, PISTILLI R, IPPOLITO D R, FELICE P: Immediately loaded zygomatic implants vs conventional dental implants in augmented atrophic maxilla: 4 months post-loading results from a multicentre randomised controlled trial. *Eur J Oral Implantol* 11: 11–28 (2018)
- FERRI J, DUJONCQUOY J P, CARNEIRO J M, RAOUL G: Maxillary reconstruction to enable implant insertion: a retrospective study of 181 patients. *Head Face Med*: 31–39 (2008)
- FERRI J, LAUWERS L, JEBLAOUI Y, GENAY A, RAOUL G: Le Fort I osteotomy and calvarial bone grafting for dental implants. *Rev Stomatol Chir Maxillofac* 111: 63–67 (2010)
- GOIATO M C, PELLIZZER E P, MORENO A, GENNARI FILHO H, DOS SANTOS D M, SANTIAGO J F J, DOS SANTOS E G: Implants in the zygomatic bone for maxillary prosthetic rehabilitation: a systematic review. *Int J Oral Maxillofac Surg* 43: 748–757 (2014)
- KAHNBERG K E, HENRY P J, HIRSCH J M, OHRNELL L O, ANDREASSON L, BRANEMARK P I, CHIAPASCO M, GYNTHER G, FINNE K, HIGUCHI K W, ISAKSSON S, MALEVEZ C, NEUKAM F W, SEVETZ E J R, URGELL J P, WIDMARK G, BOLIND P: Clinical evaluation of the zygoma implant: 3-year follow-up at 16 clinics. *J Oral Maxillofac Surg* 65: 2033–2038 (2007)
- LUNDGREN S, NYSTROM E, NILSON H, GUNNE J, LINDHAGEN O: Bone grafting to the maxillary sinuses, nasal floor and anterior maxilla in the atrophic edentulous maxilla. A two-stage technique. *Int J Oral Maxillofac Surg* 26: 428–434 (1997)
- MALEVEZ C, ABARCA M, DURDU F, DAELEMANS P: Clinical outcome of 103 consecutive zygomatic implants: a 6–48 months follow-up study. *Clin Oral Implants Res* 15: 18–22 (2004)
- MIGLIORANCA R M, SOTTO MAIOR B S, SENNA P M, FRANCISCHONE C E, DEL BEL CURY A A: Immediate occlusal loading of extrasinus zygomatic implants: a prospective cohort study with a follow-up period of 8 years. *Int J Oral Maxillofac Surg* 41: 1072–1076 (2012)
- MOLINERO MOURELLE P, BACA GONZALEZ L, GAO B, SAEZ ALCAIDE L M, HELM A, LOPEZ QUILES J: Surgical complications in zygomatic implants: A systematic review. *Med Oral Patol Oral Cir Bucal* 21: 751–757 (2016)
- NKENKE E, SCHULTZE MOSGAU S, KLOSS F, NEUKAM F W, RADESPIEL TRÖGER M: Morbidity of harvesting of chin grafts: a prospective study. *Clin Oral Implants Res* 12: 495–502 (2001)
- NOCINI P F, D'AGOSTINO A, CHIARINI L, TREVISIOL L, PROCACCI P: Simultaneous Le Fort I osteotomy and zygomatic implants placement with delayed prosthetic rehabilitation. *J Craniofac Surg* 25: 1021–1024 (2014)
- TZERBOS F, BOUNTANIOTIS F, THEOLOGIE LYGIDAKIS N, FAKITSAS D, FAKITSAS I: Complications of Zygomatic Implants: Our Clinical Experience with 4 Cases. *Acta Stomatol Croat* 50: 251–257 (2016)